

Atelier de colposcopie et de pathologie vulvaire

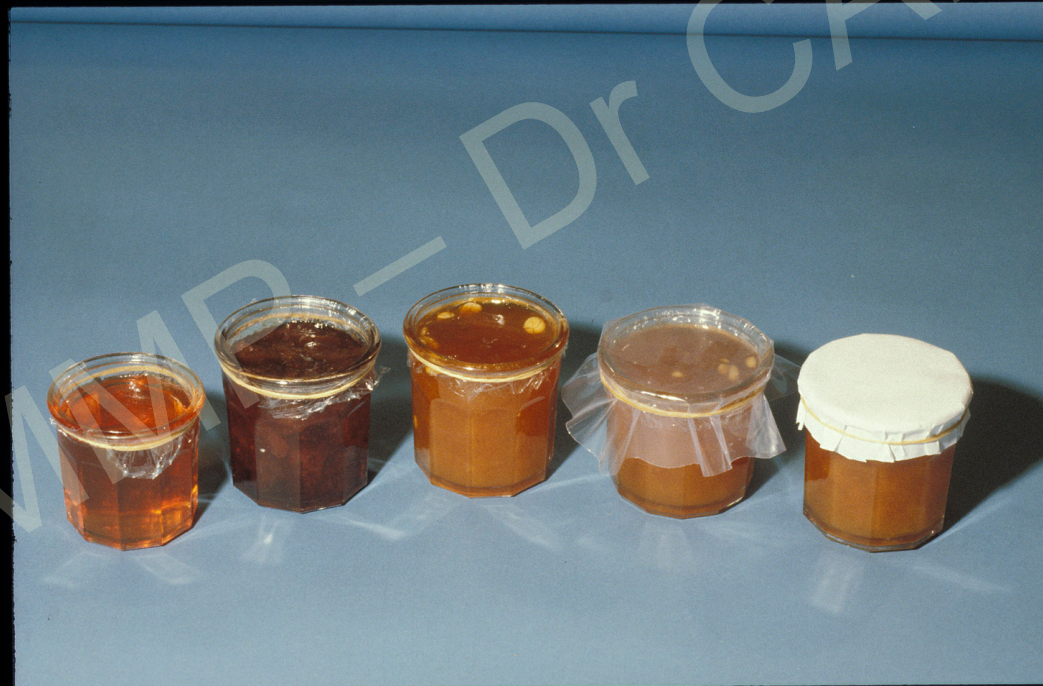Marseille 7 juin 2019

La colposcopie et le cancer du col

Isabelle Cartier

Paris

La colposcopie c'est examiner un **objet** le tissu conjonctif du col et du vagin à travers l'**écran** de la muqueuse malpighienne ou glandulaire



Ecran = épithélium pavimenteux et épithélium
glandulaire

pathologie = lésions intraépithéliales



Objet = tissu conjonctif

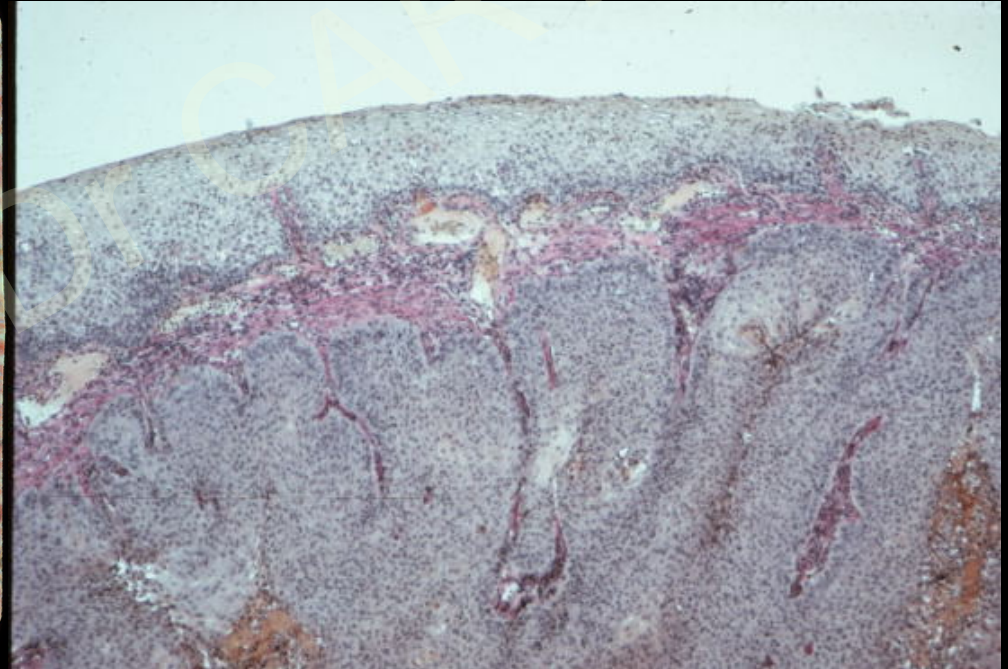
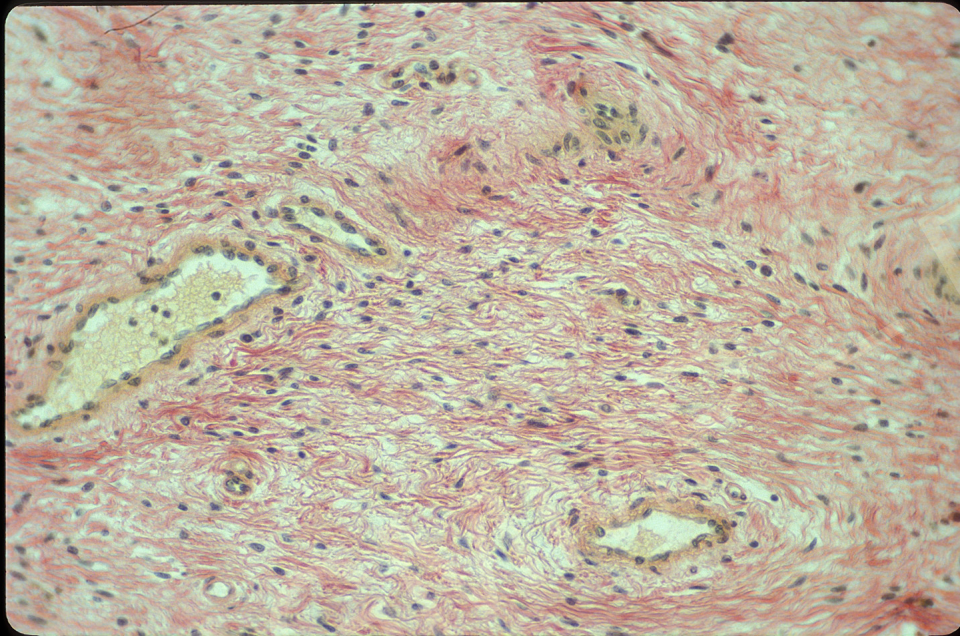
pathologie = cancer

tumeurs vasculaires
endométriose....

Objet

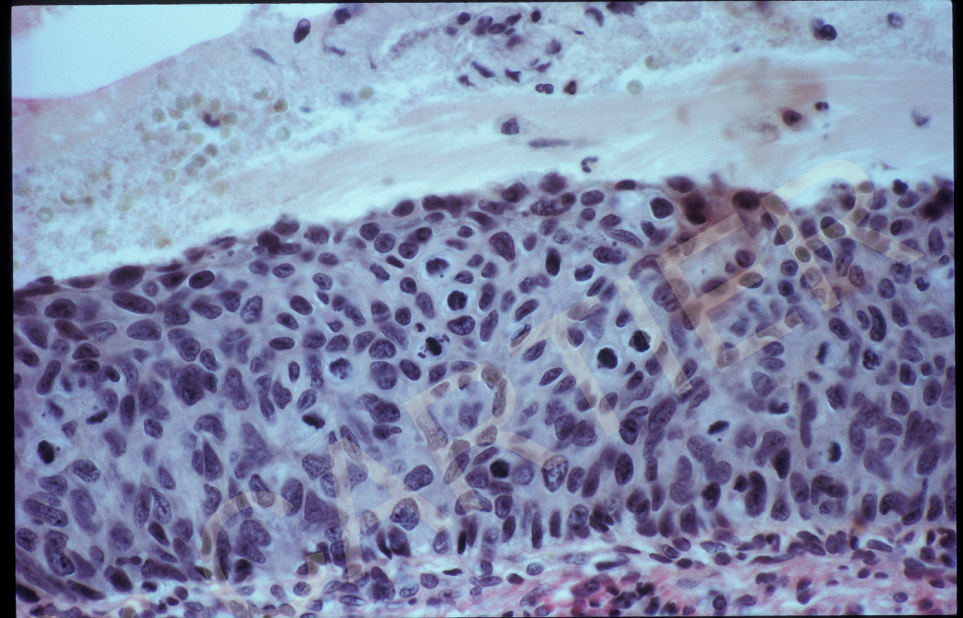

tissu conjonctif

examen sans préparation

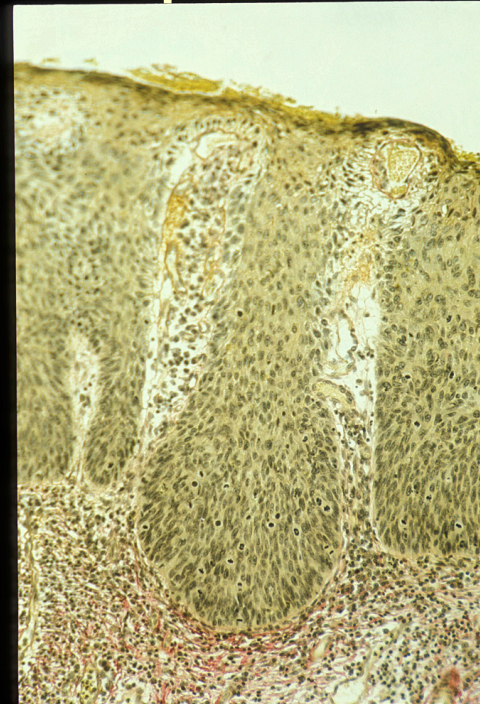
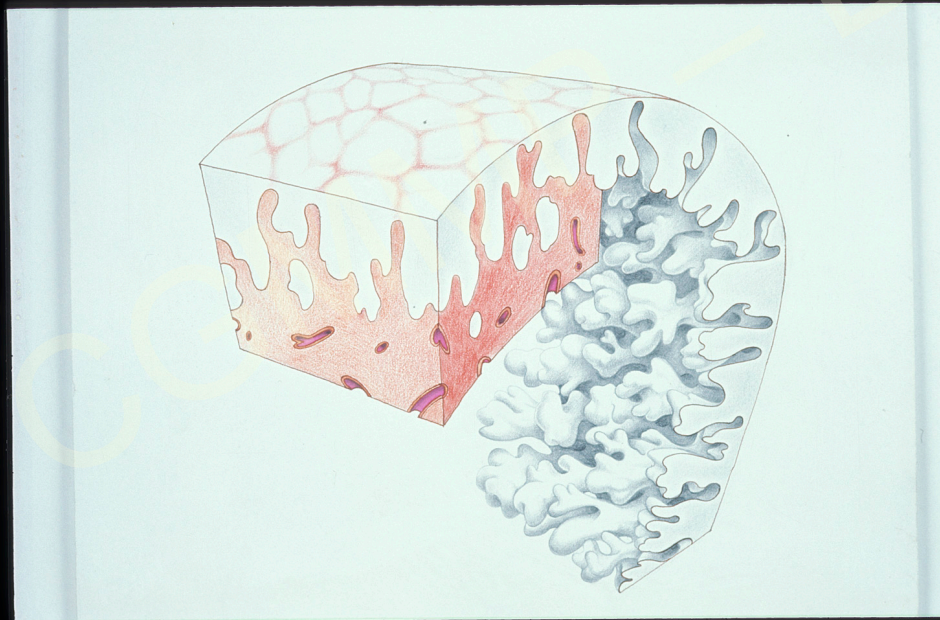


Signes colposcopiques évocateurs d'invasion

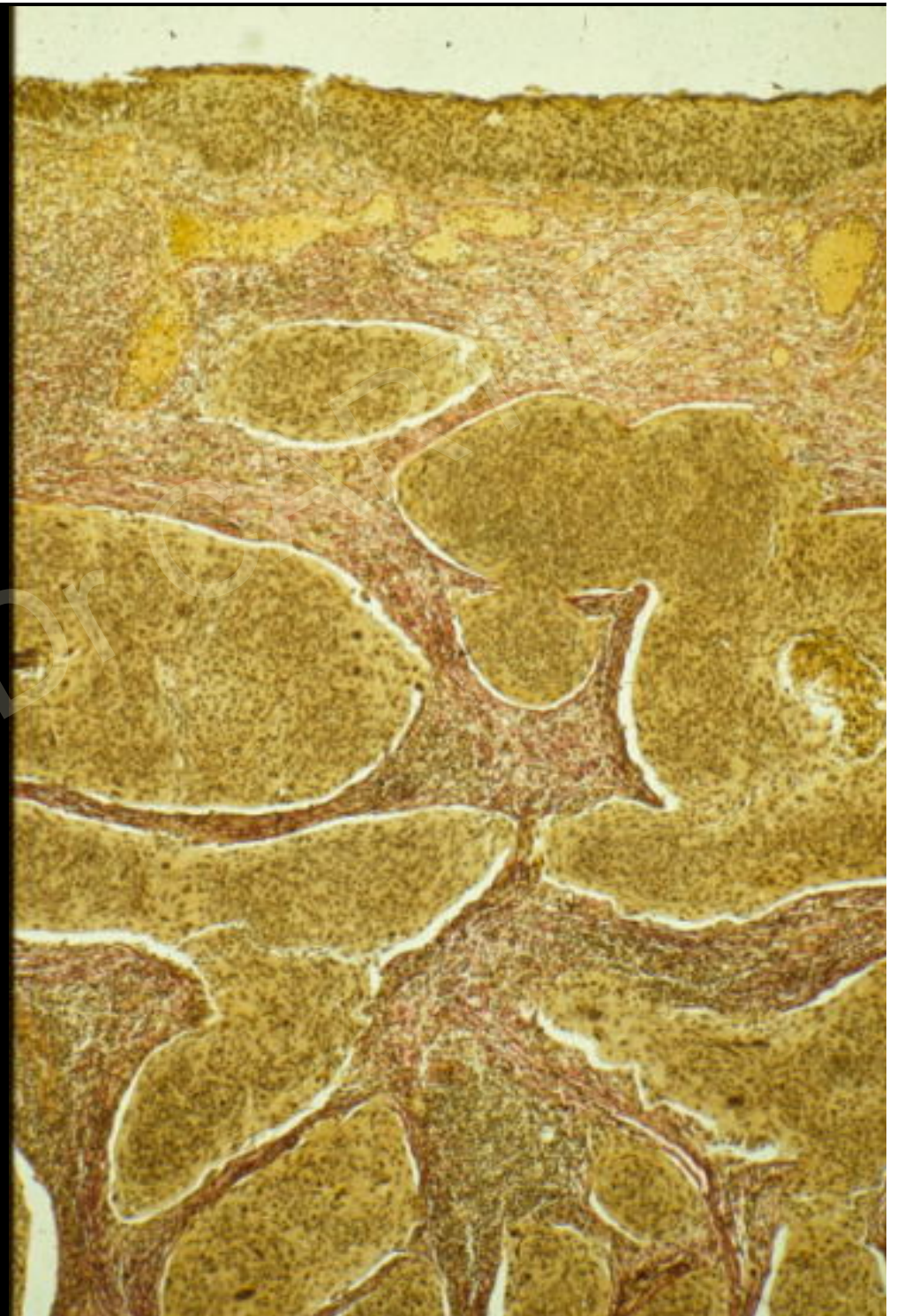Ils sont le résultat de l'association de modifications de l'épithélium à la surface du col et du tissu conjonctif en profondeur



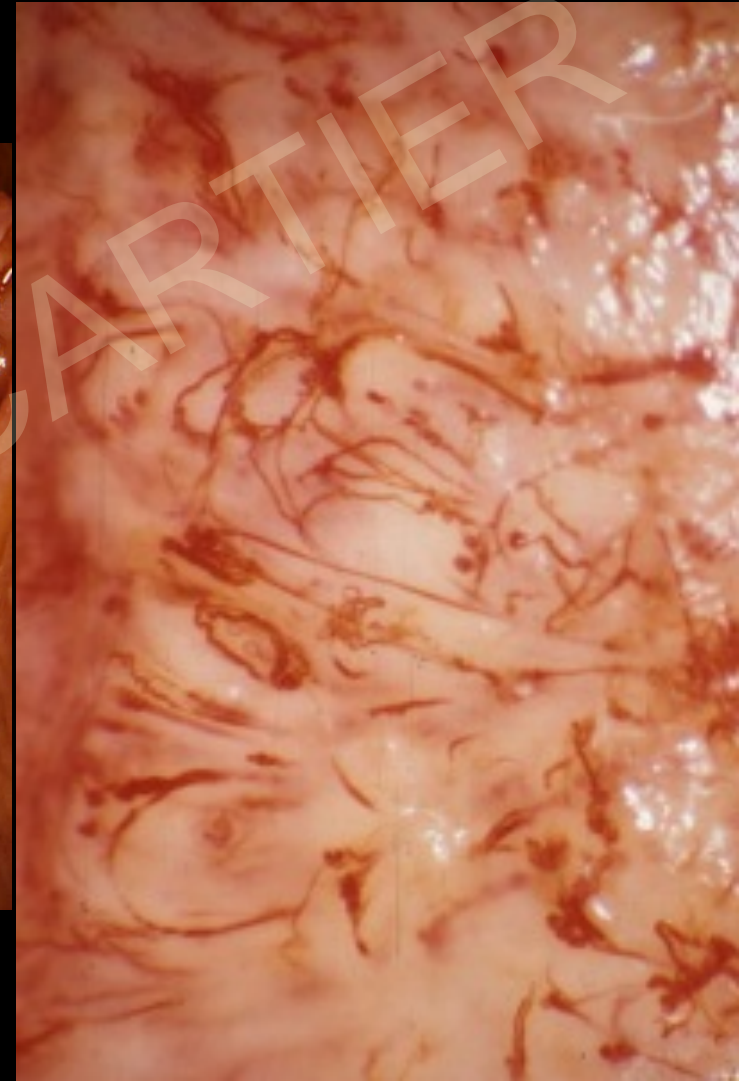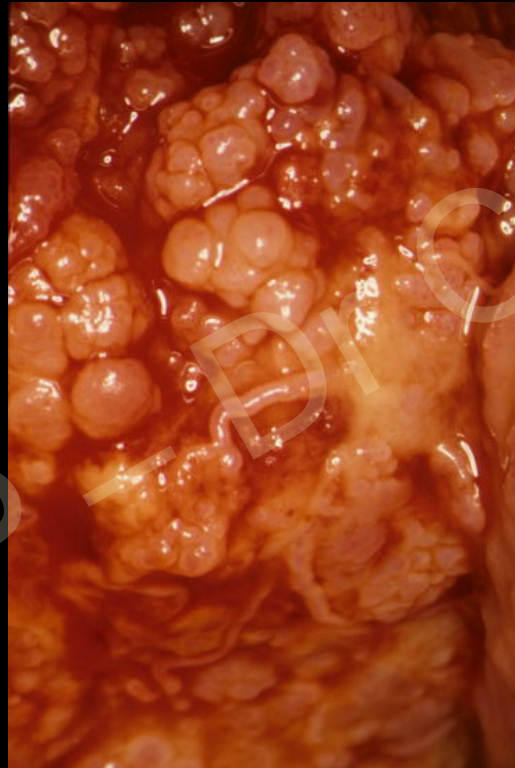
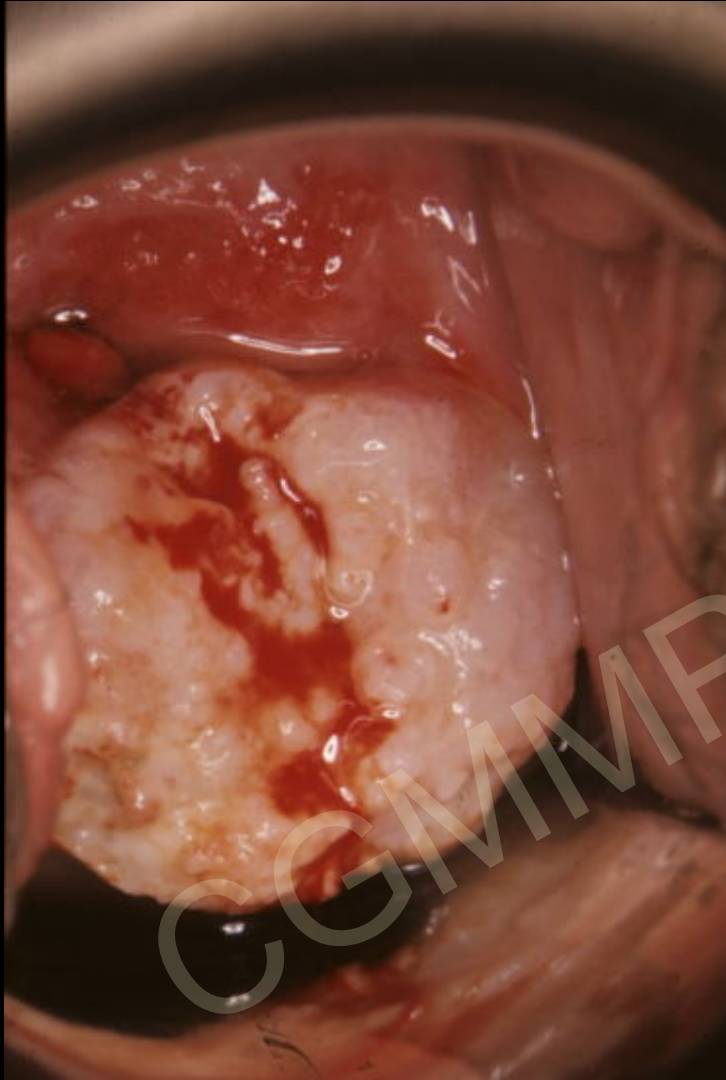Lésion intra-épithéliale



Dans les cancers
invasifs le rapport
harmonieux entre
l'épithélium et le
chorion n'existe
plus. Il y a une
prolifération
anarchique à la fois
de l'épithélium et
du chorion (stroma
réaction)



Cancers invasifs aspects colposcopiques



Cancers de diagnostic colposcopique difficile

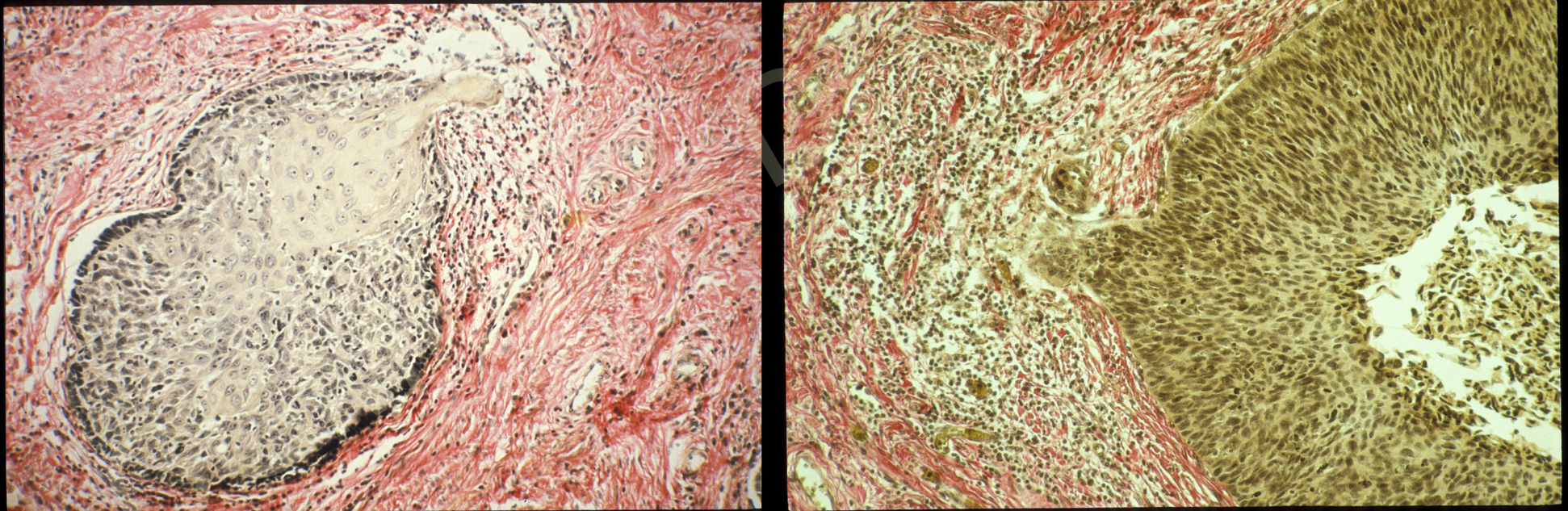
absence ou discrétion des signes colposcopiques

Stades précoces

Cancers volumineux mais peu accessibles à
l'examen colposcopique

Stades précoces (1)

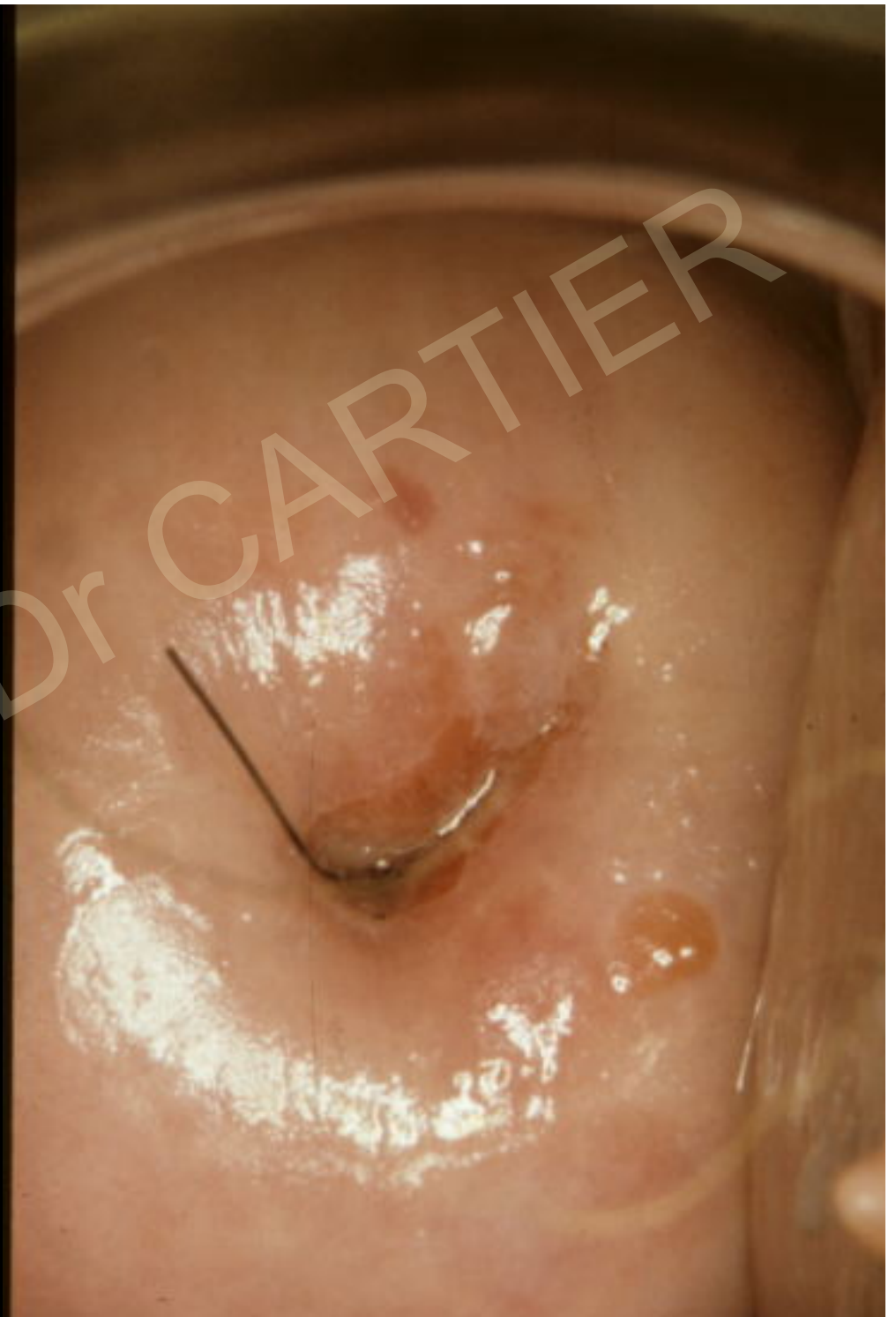L'aspect colposcopique est celui d'une lésion intra-épithéliale
diagnostic sur la pièce de conisation

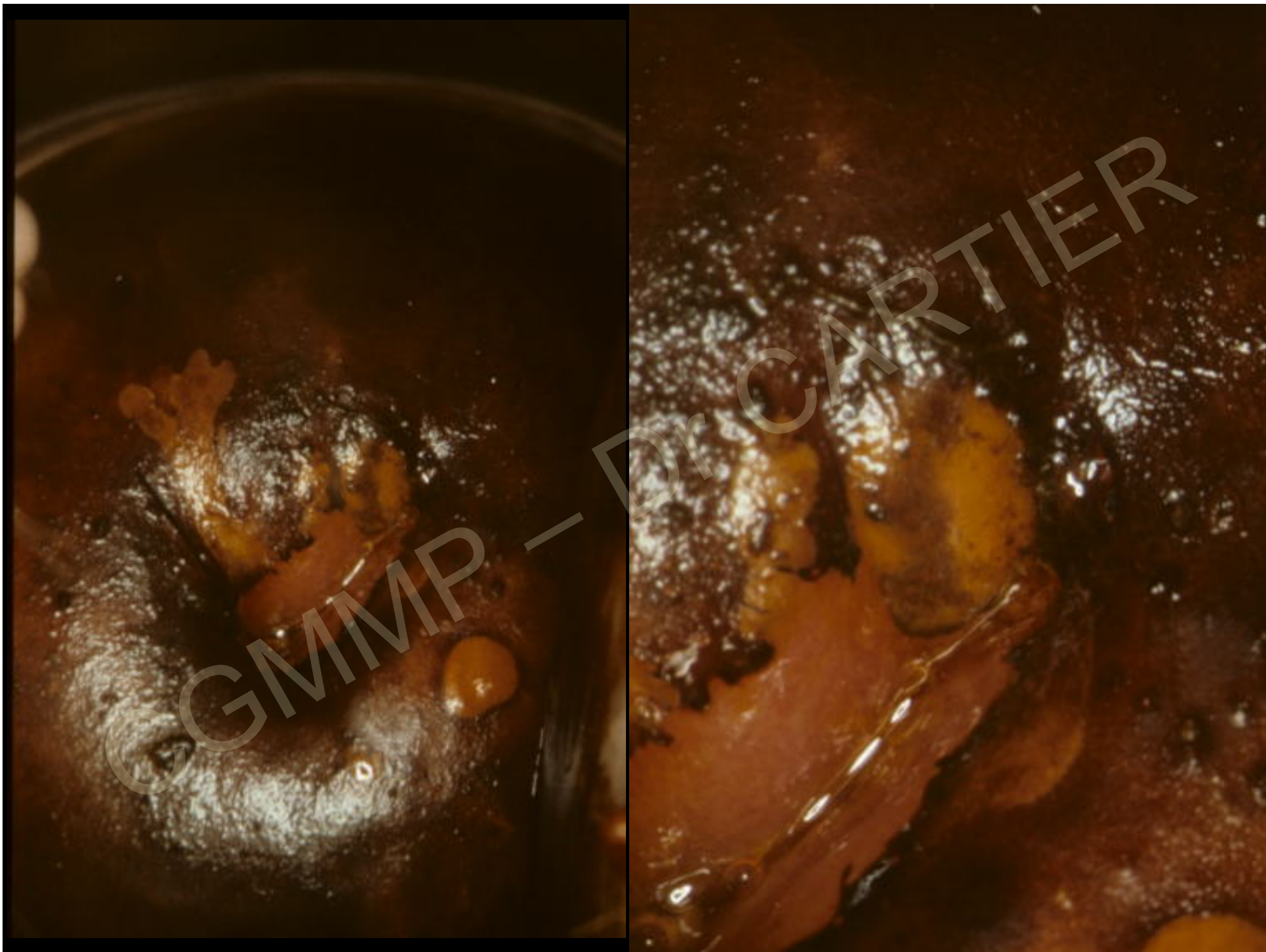

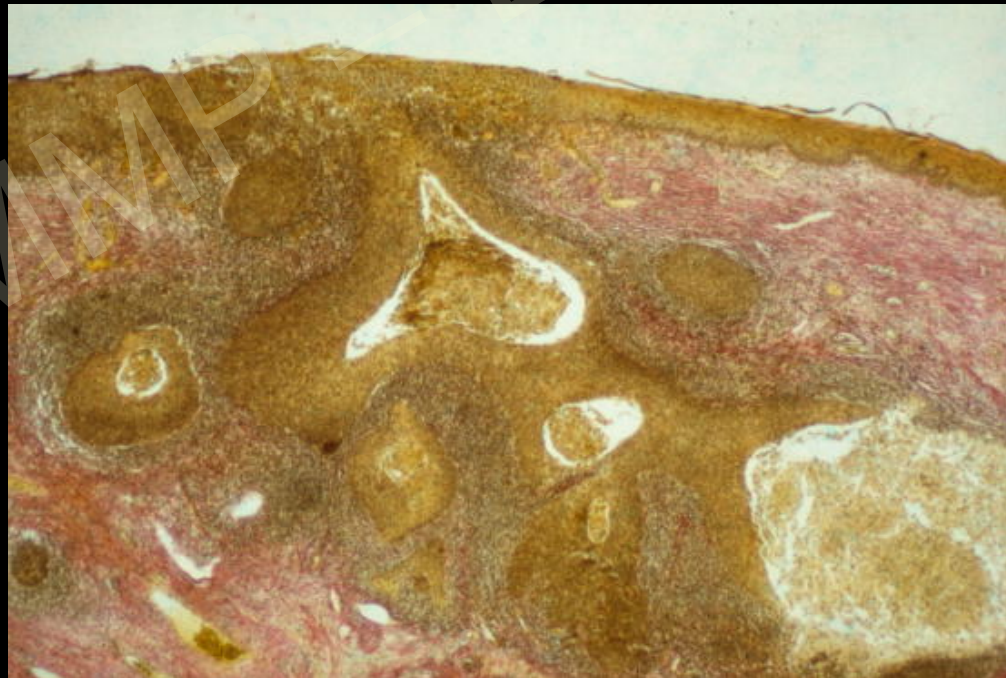
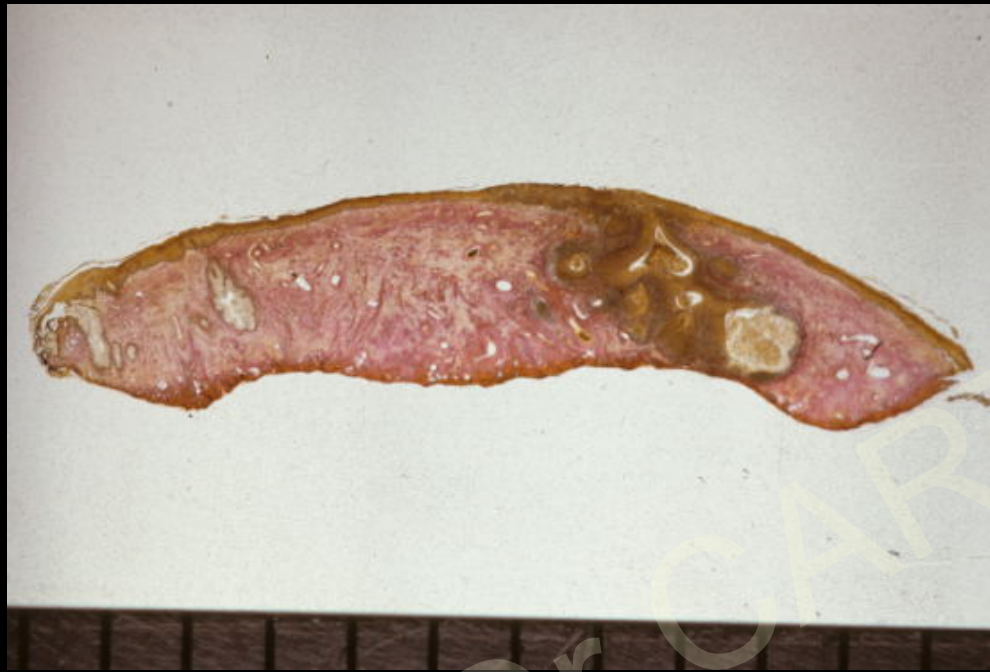Pas de traitement destructeur pour les HSIL (CIN 2 et 3)

Mme Ben...

Frottis HG







Stades précoces (2)

Modifications discrètes au sein d'un aspect de lésion
intra-épithéliale

Relief anormal **ulcération** à bords et fond irrégulier

rétraction

zone saillante

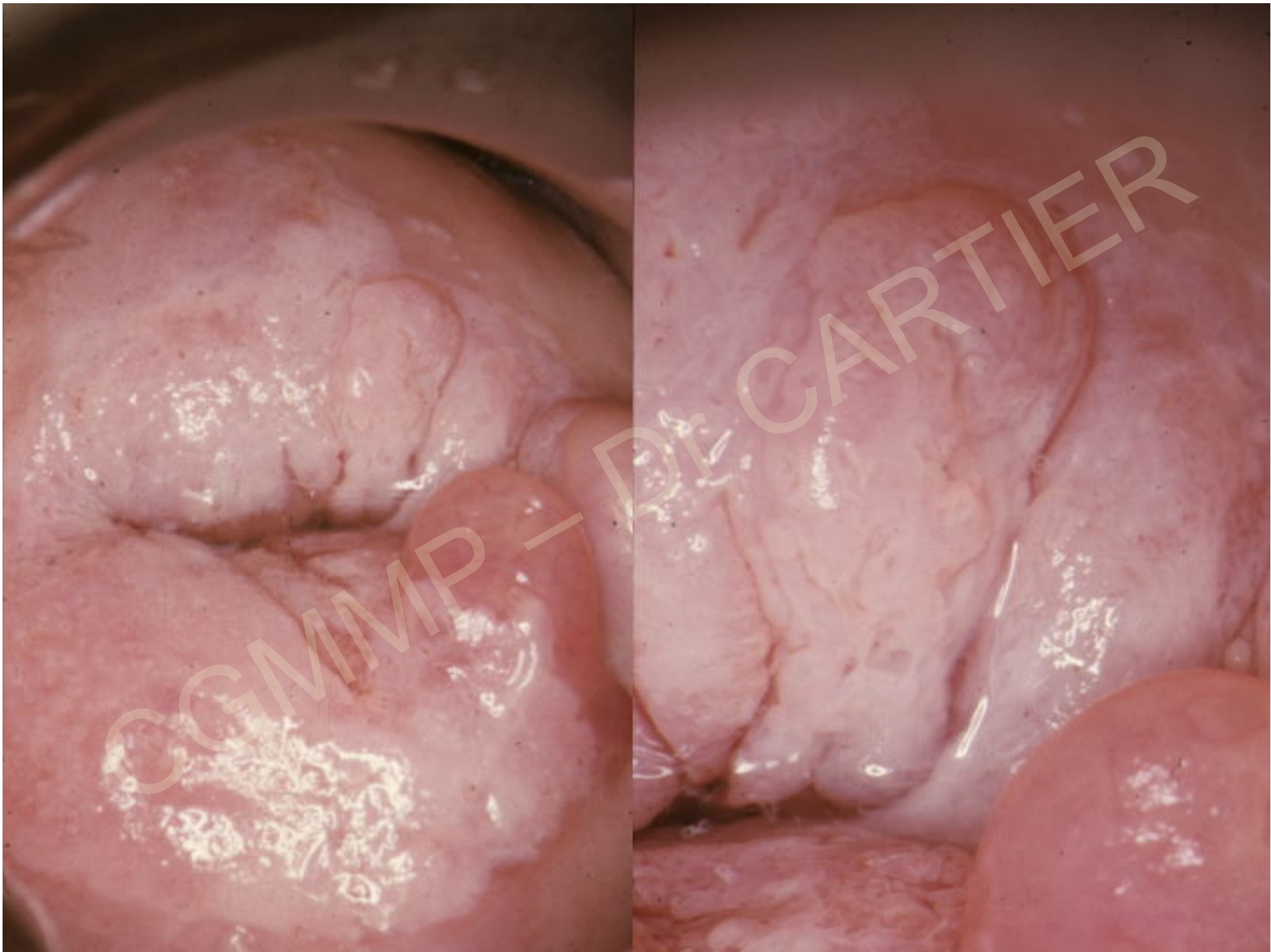
Lésion à **surface irrégulière**

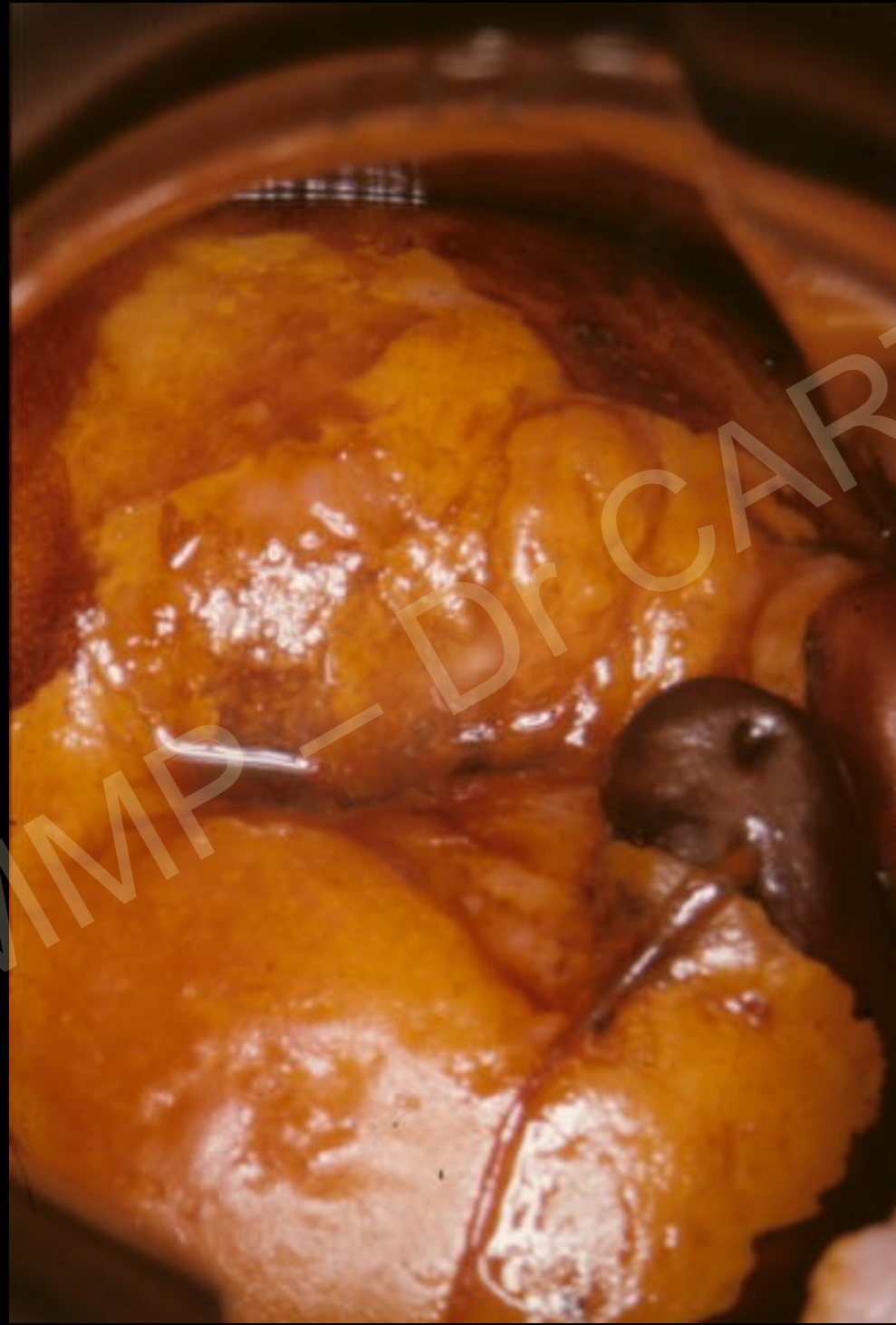Madame Le Tho...

40 ans

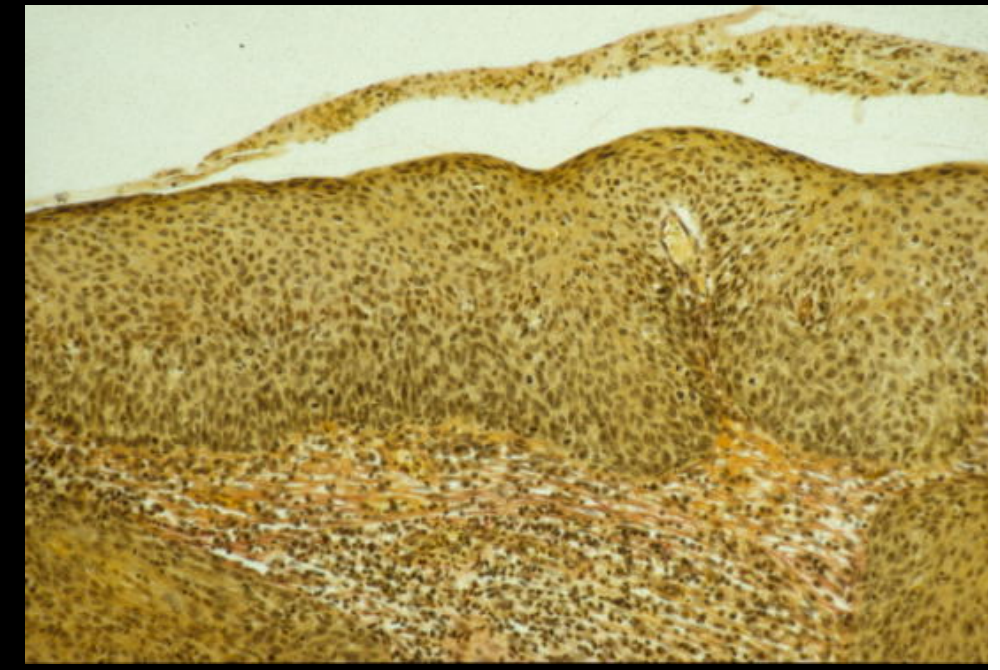
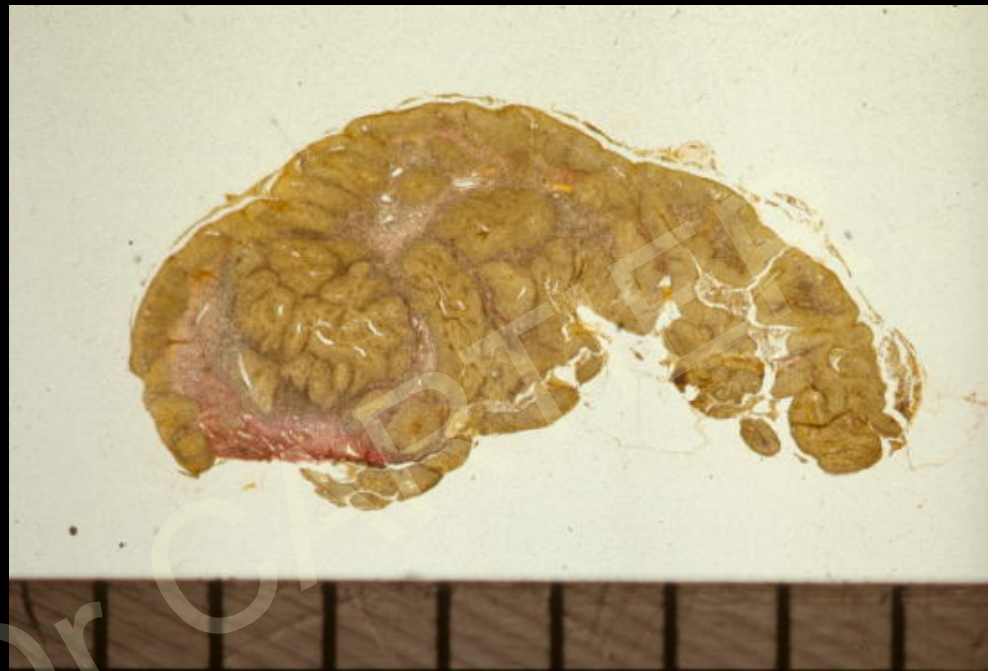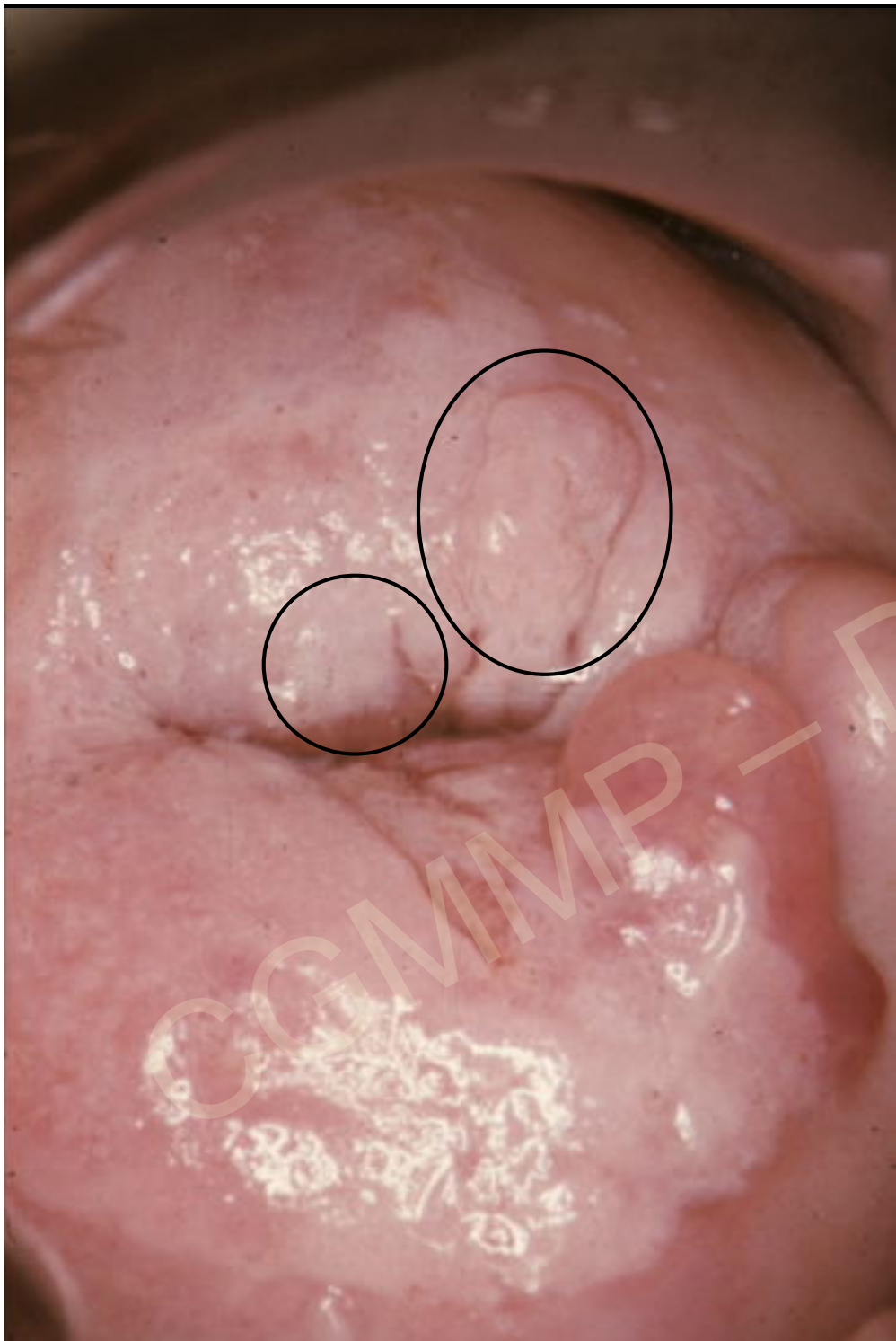Aucun signe fonctionnel

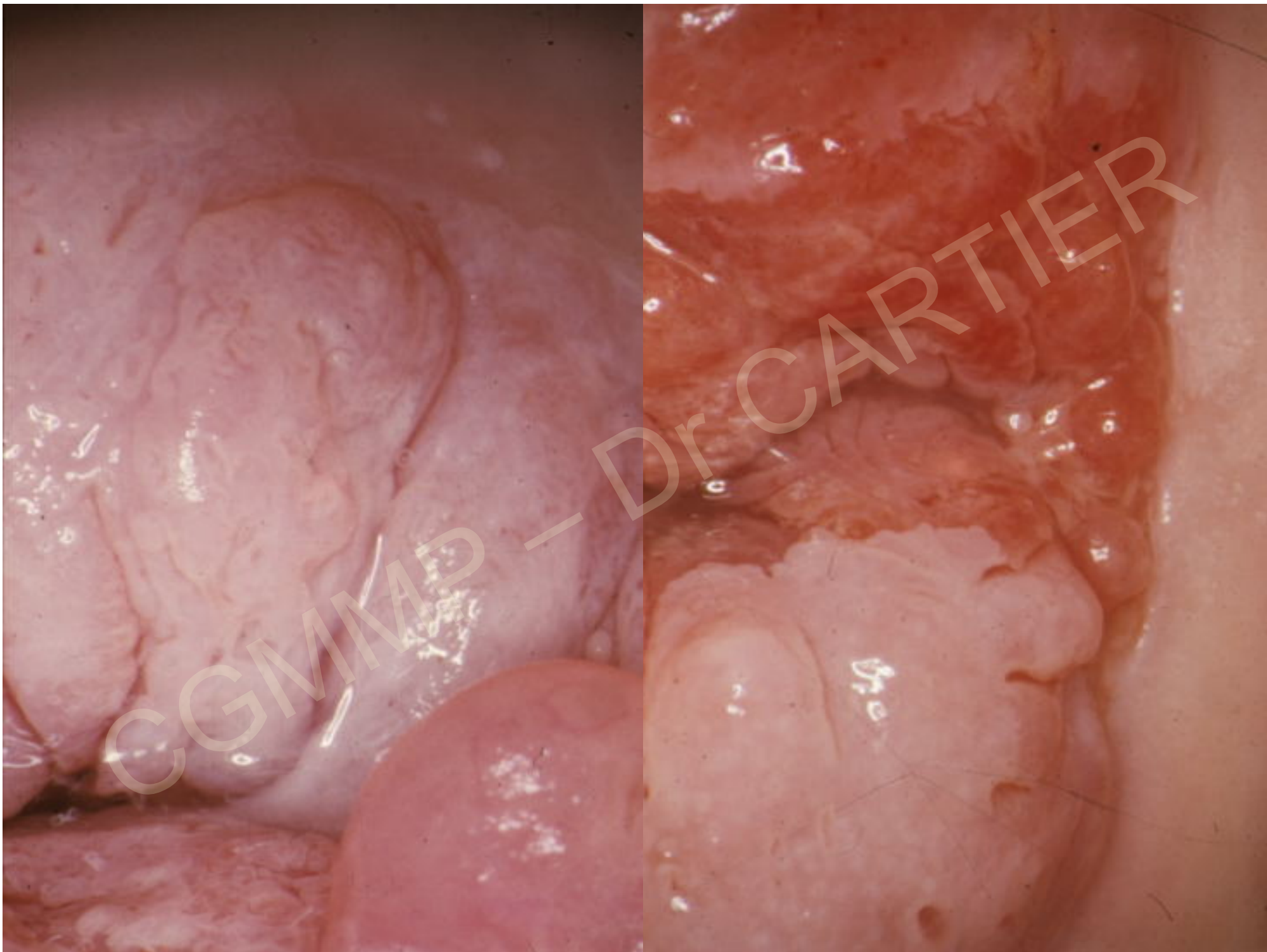
Frottis : haut grade





CGMMP - Dr CARTIER





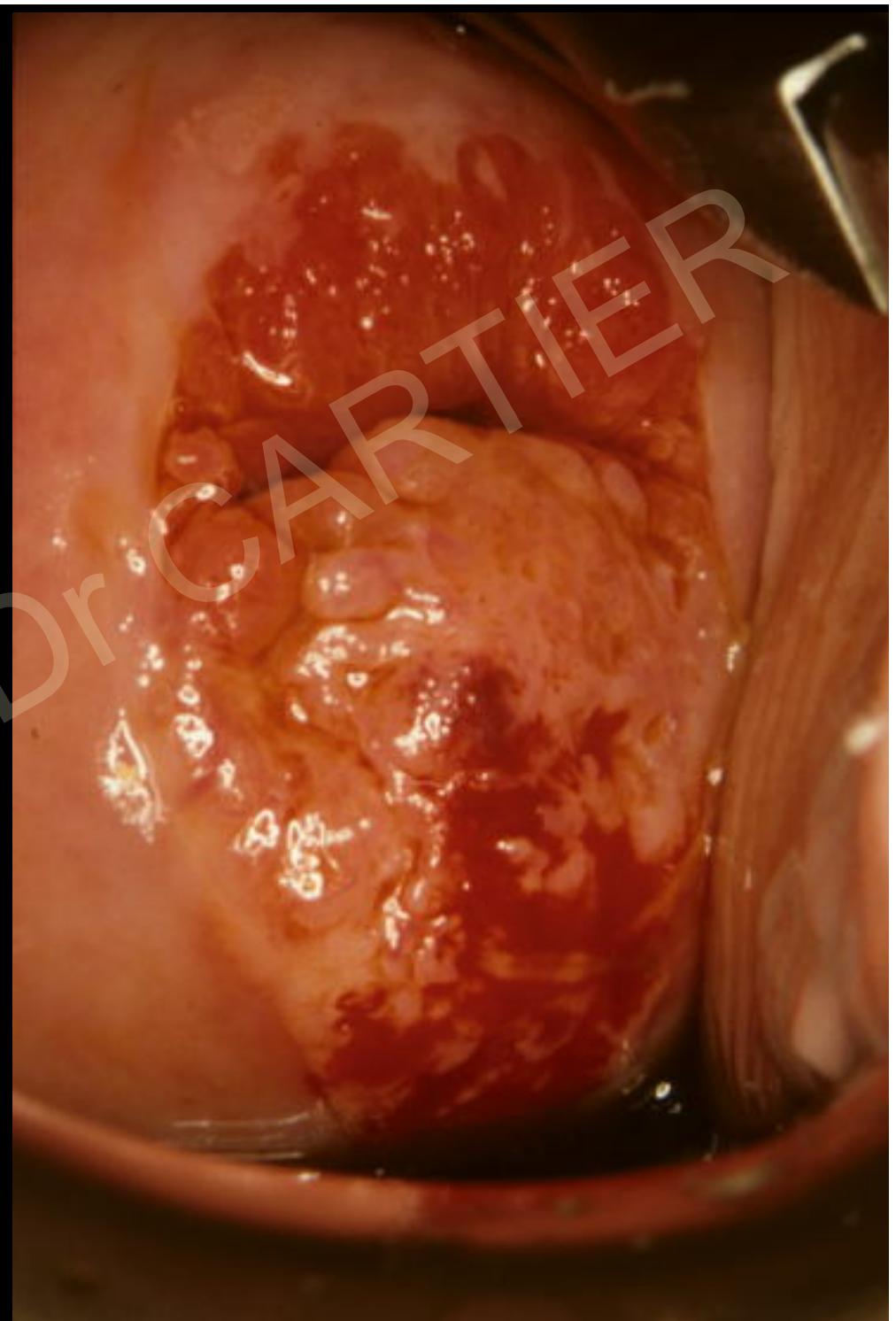
Mme All...

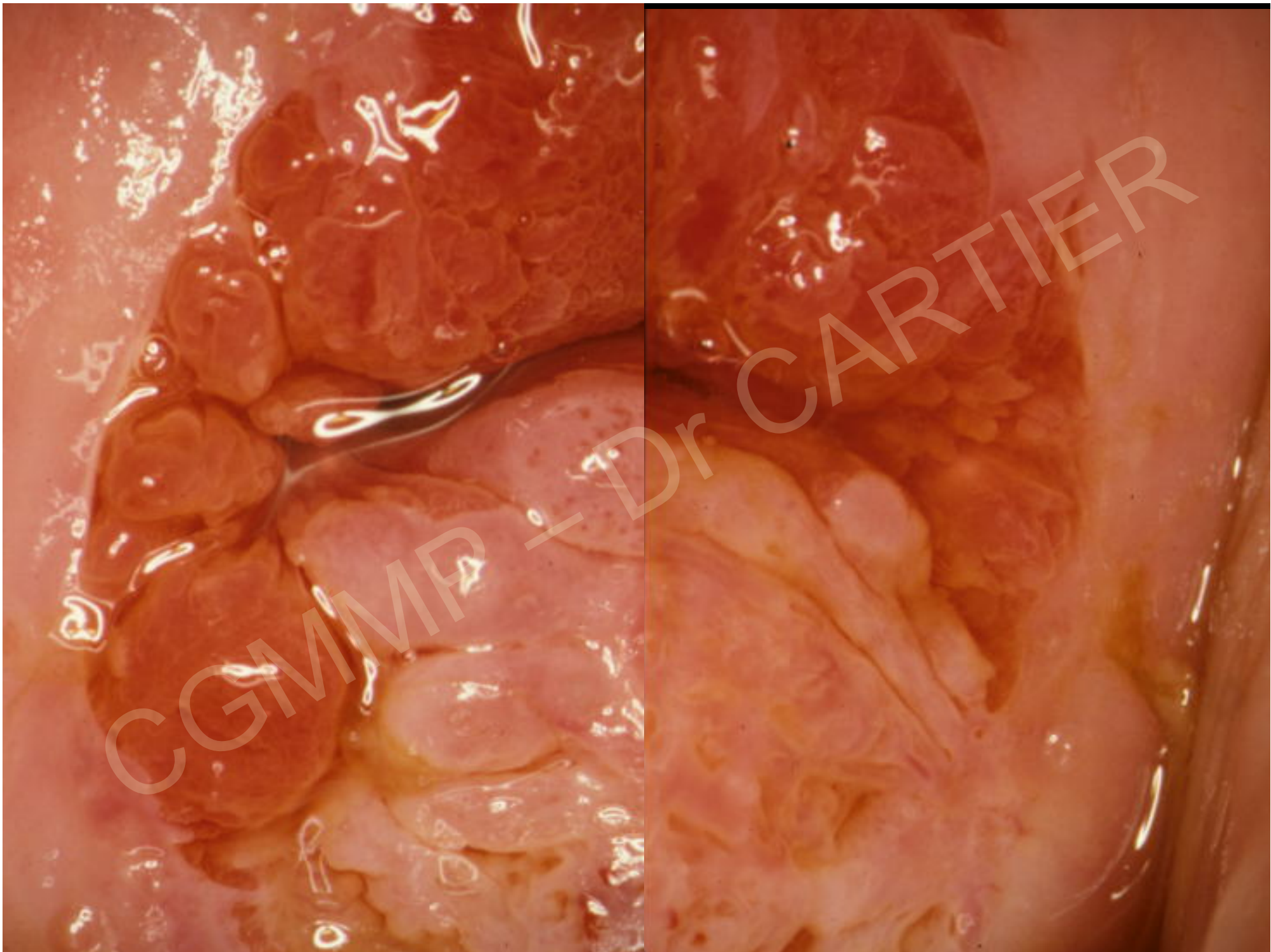
53 ans

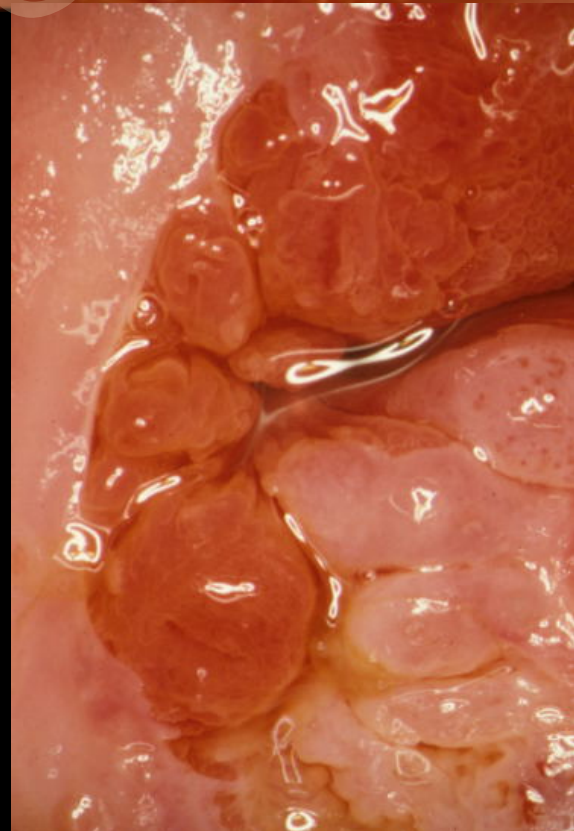
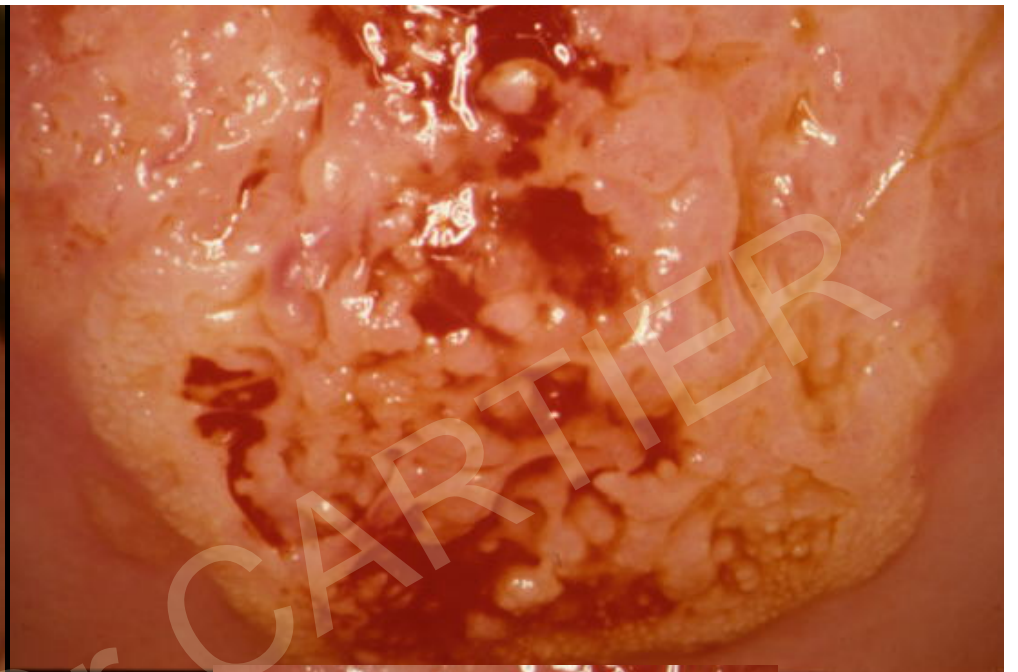
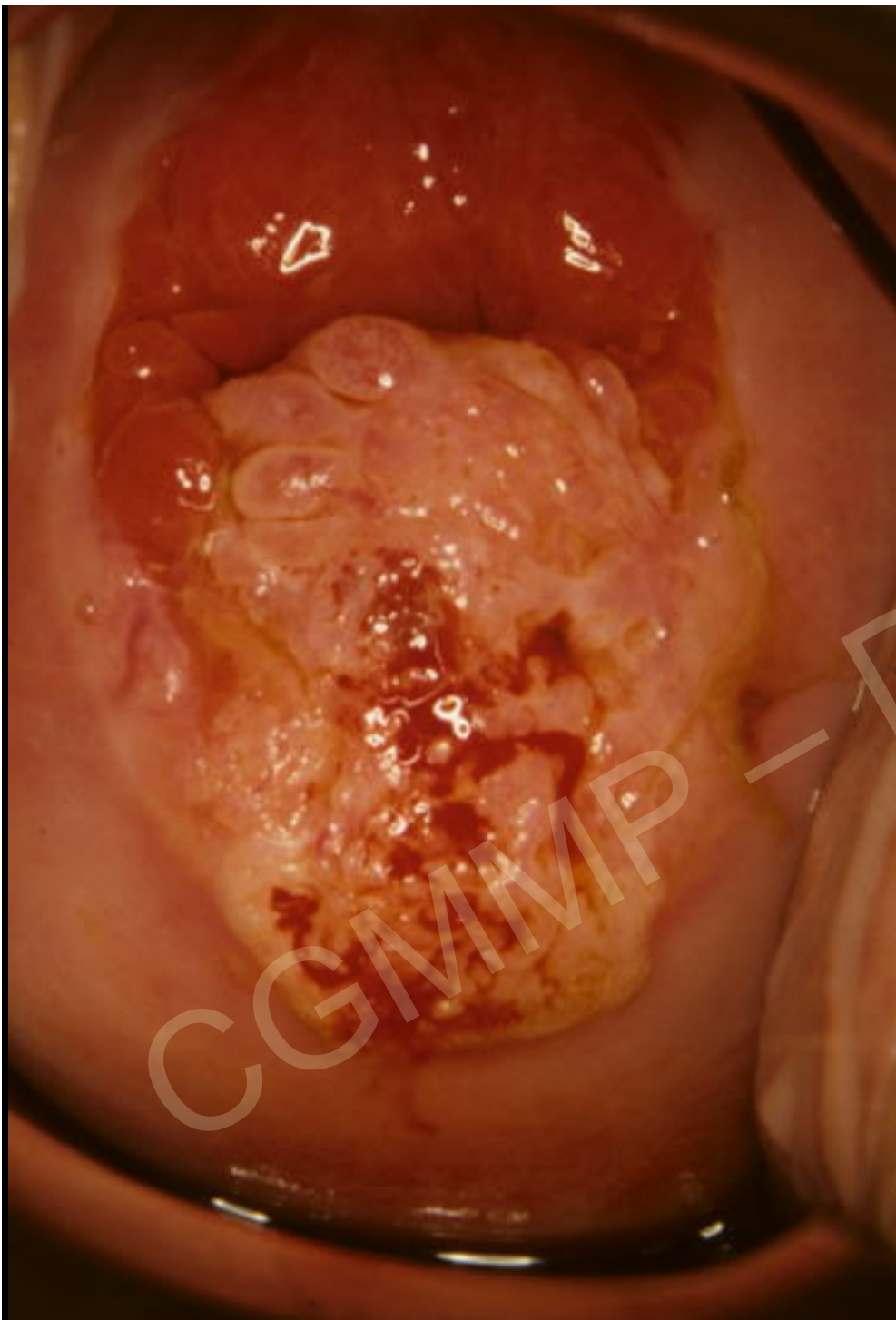dernier frottis normal

6 ans

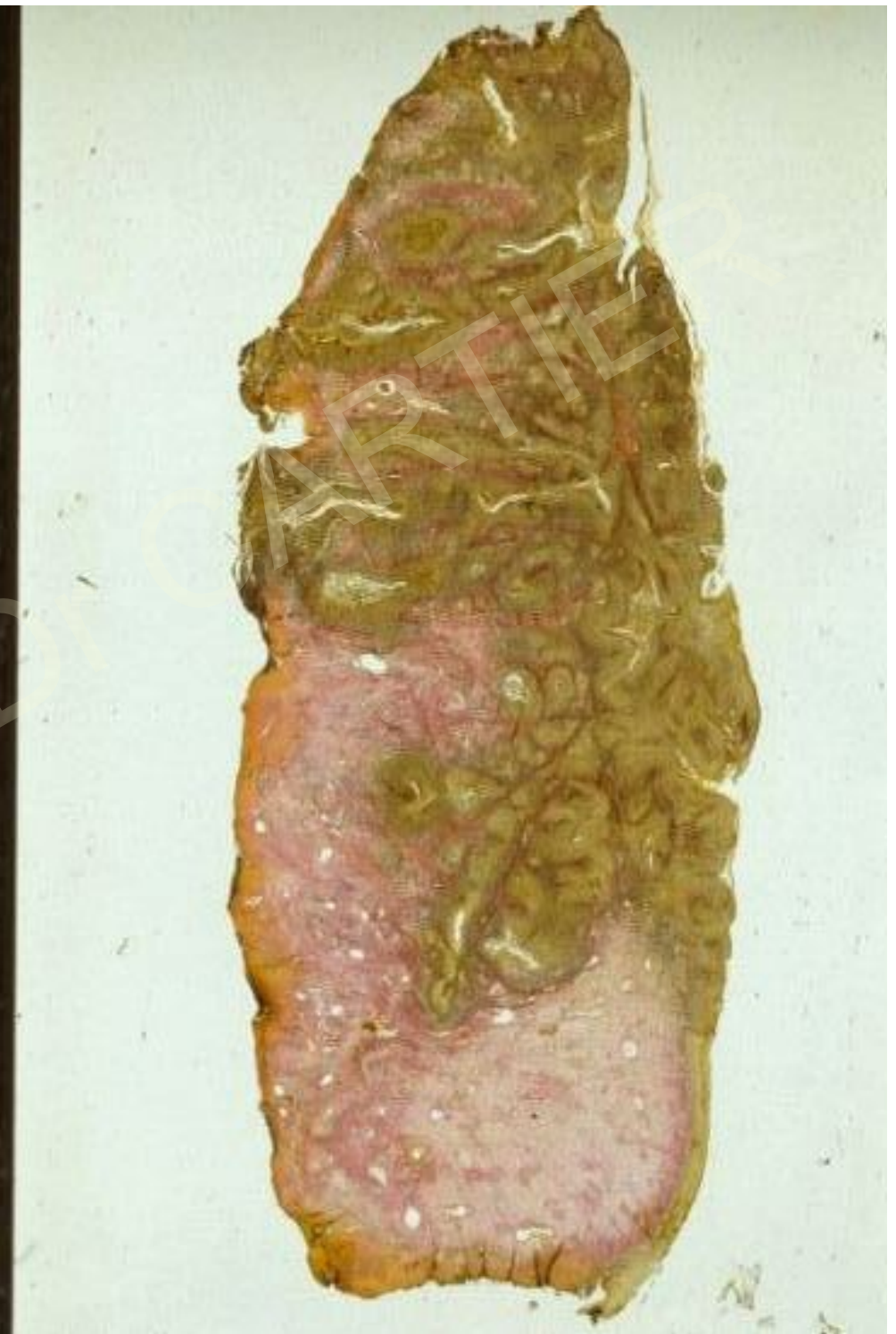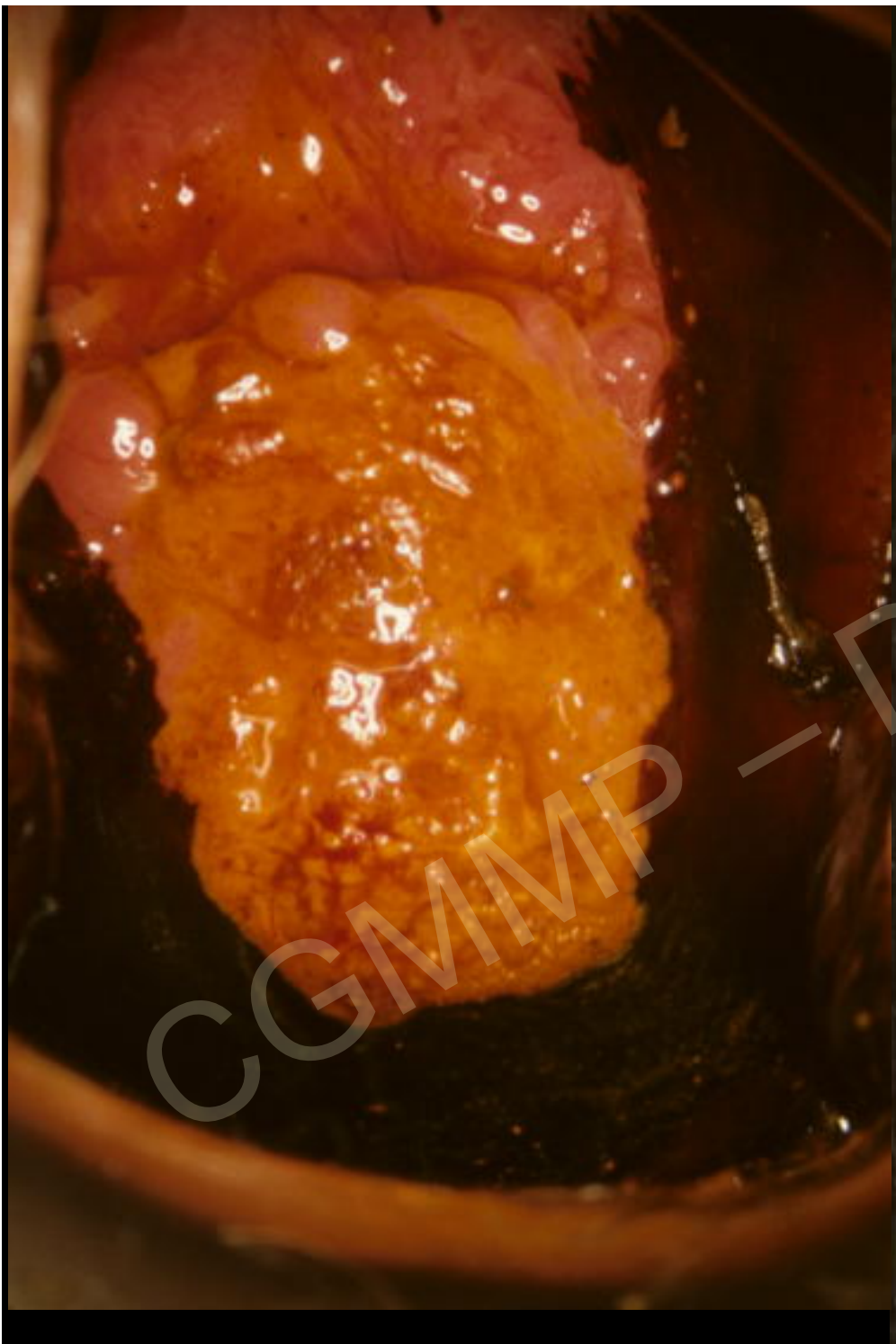
métrorragies







CGMMP - Dr CARTIER



L'invasion du chorion ne se situe pas toujours près de la zone de jonction

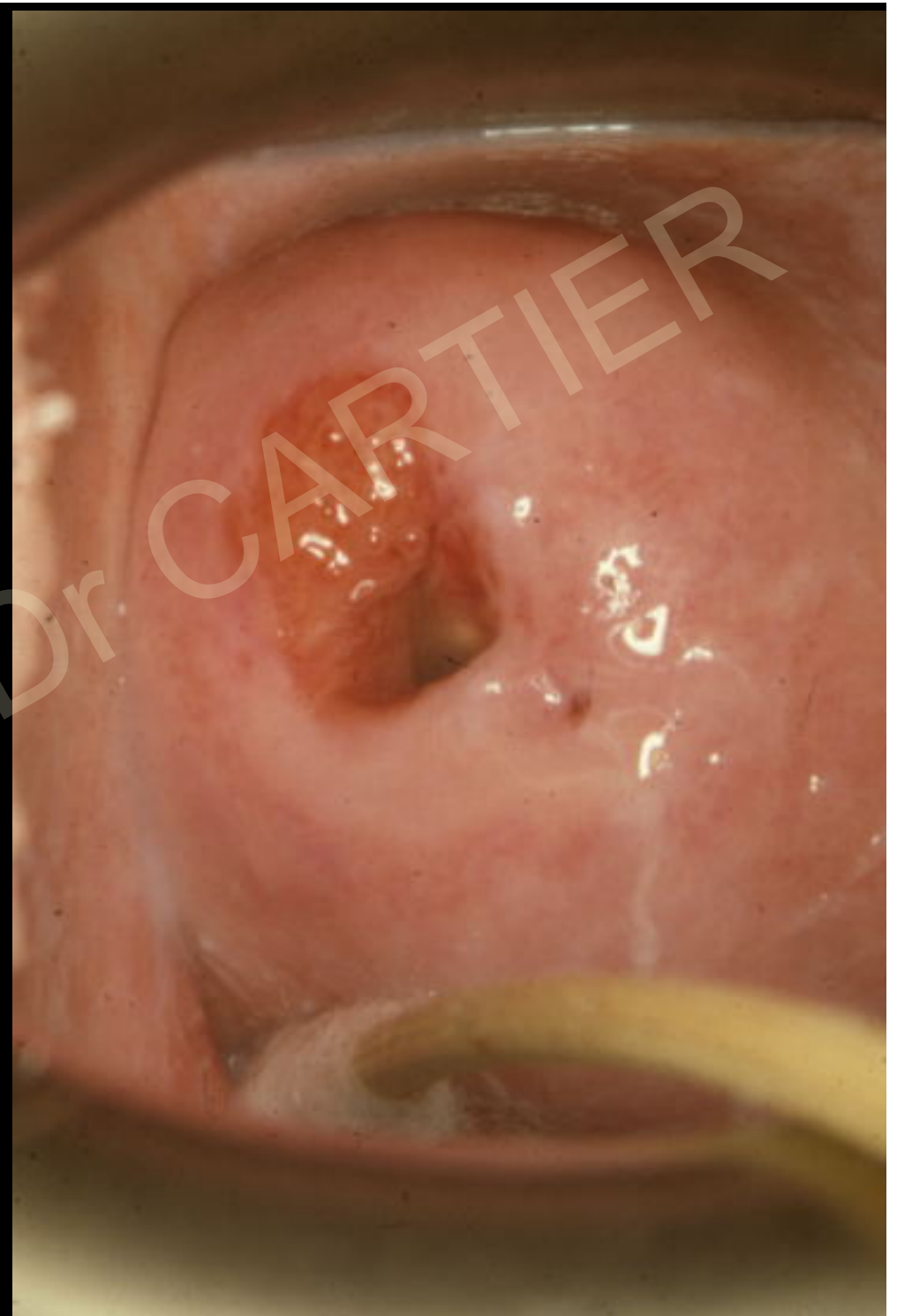Il faut faire les biopsies sur les zones les plus suspectes

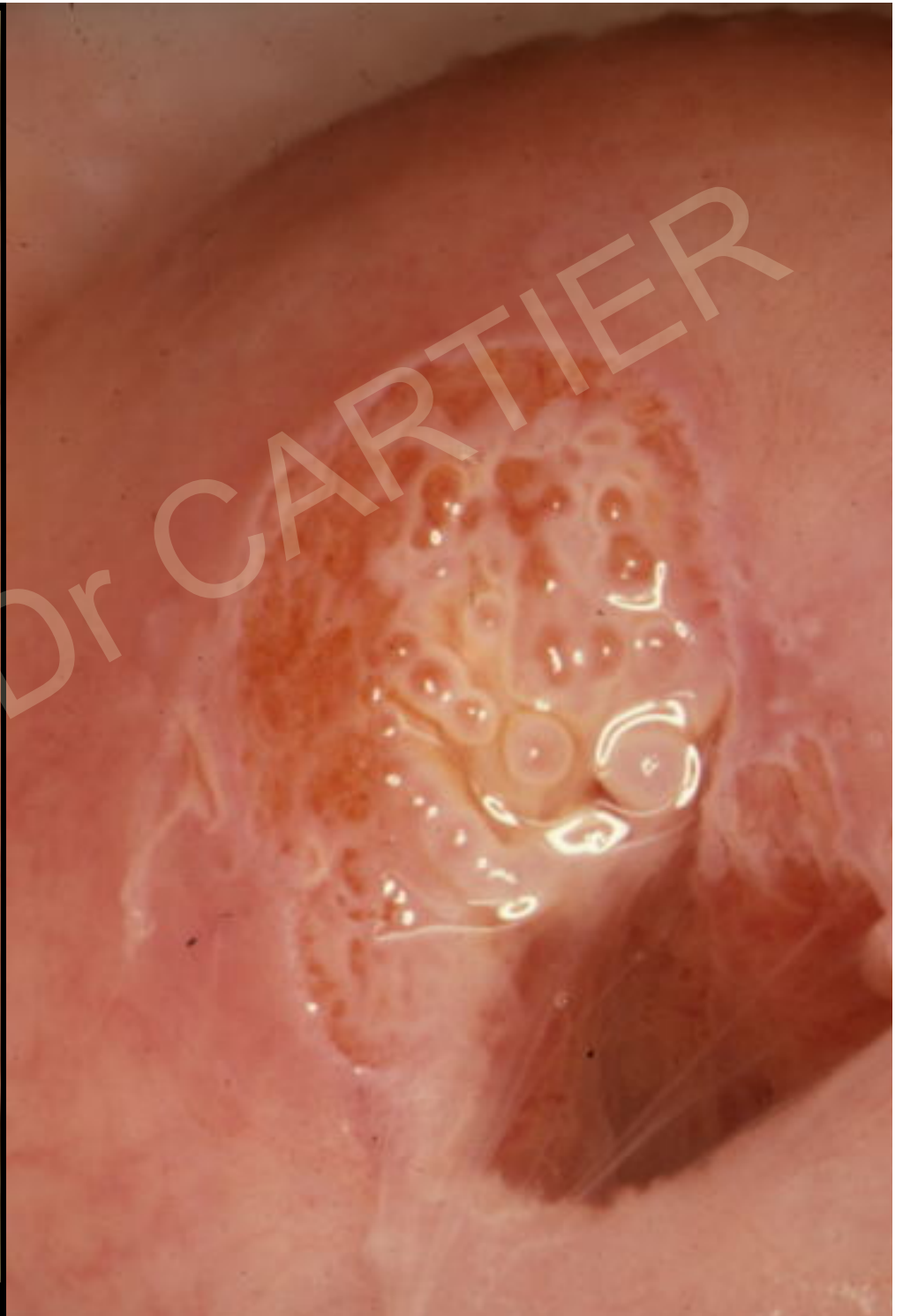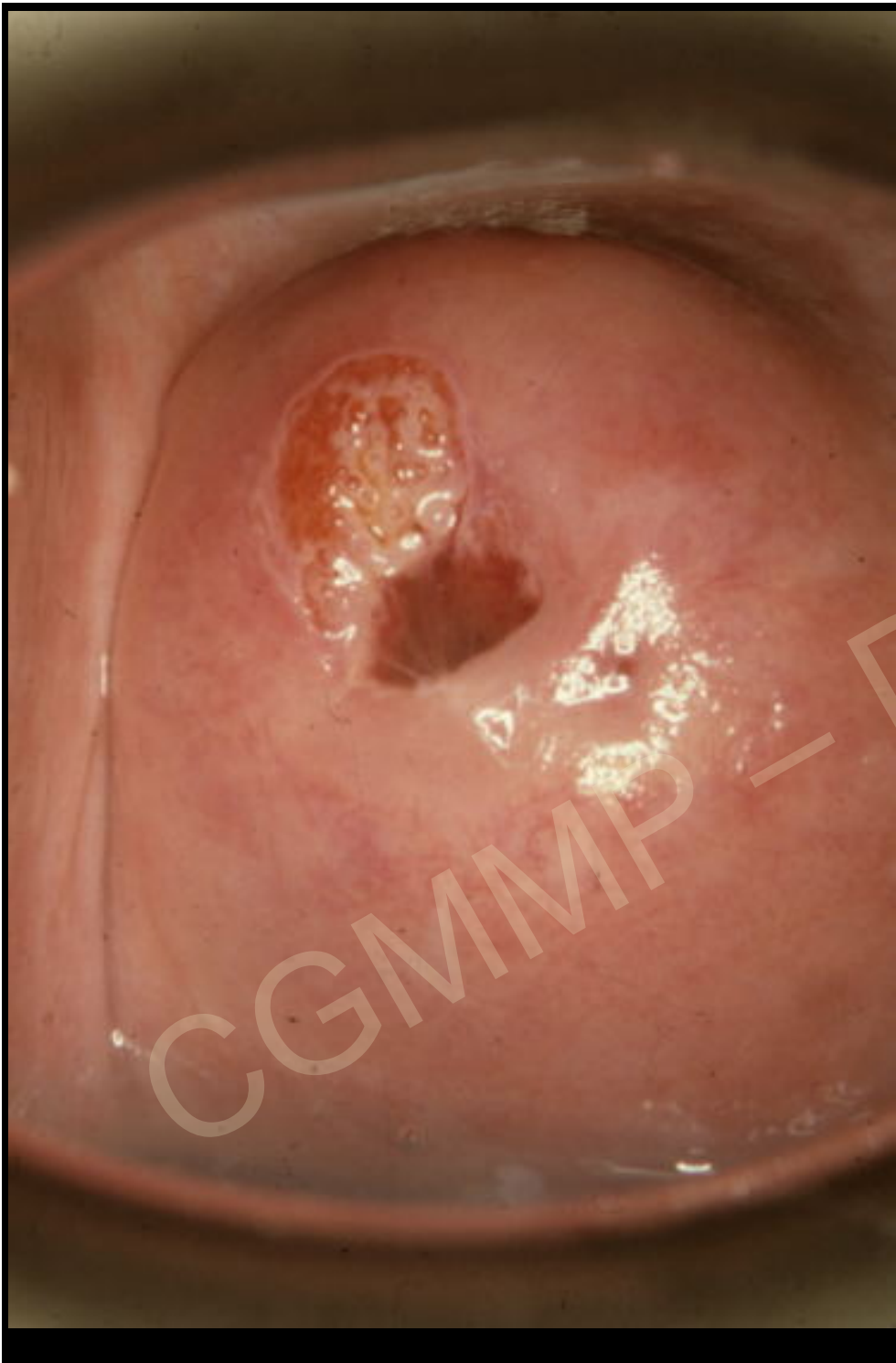Mme Ser...

32 ans

Aucun signe fonctionnel

Frottis HG

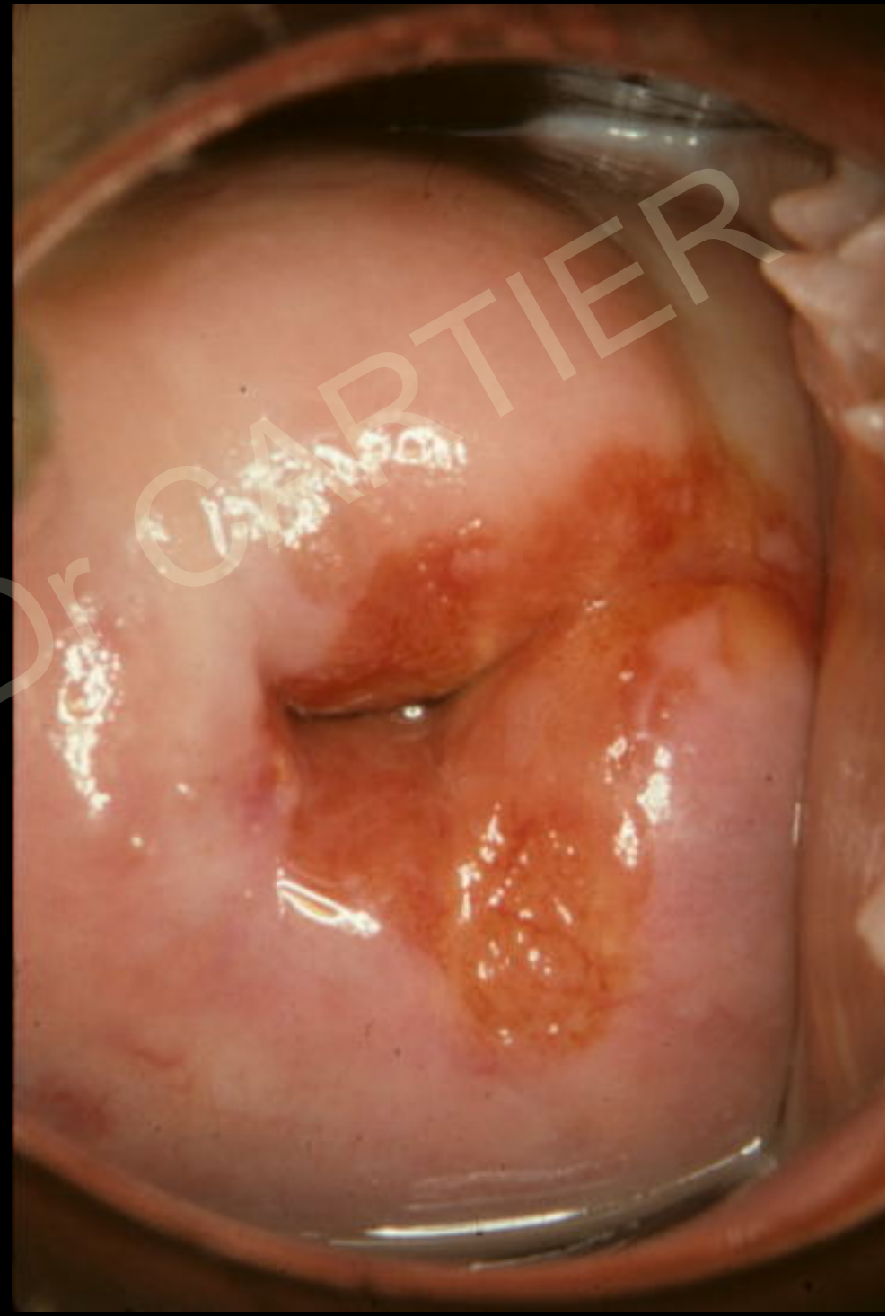


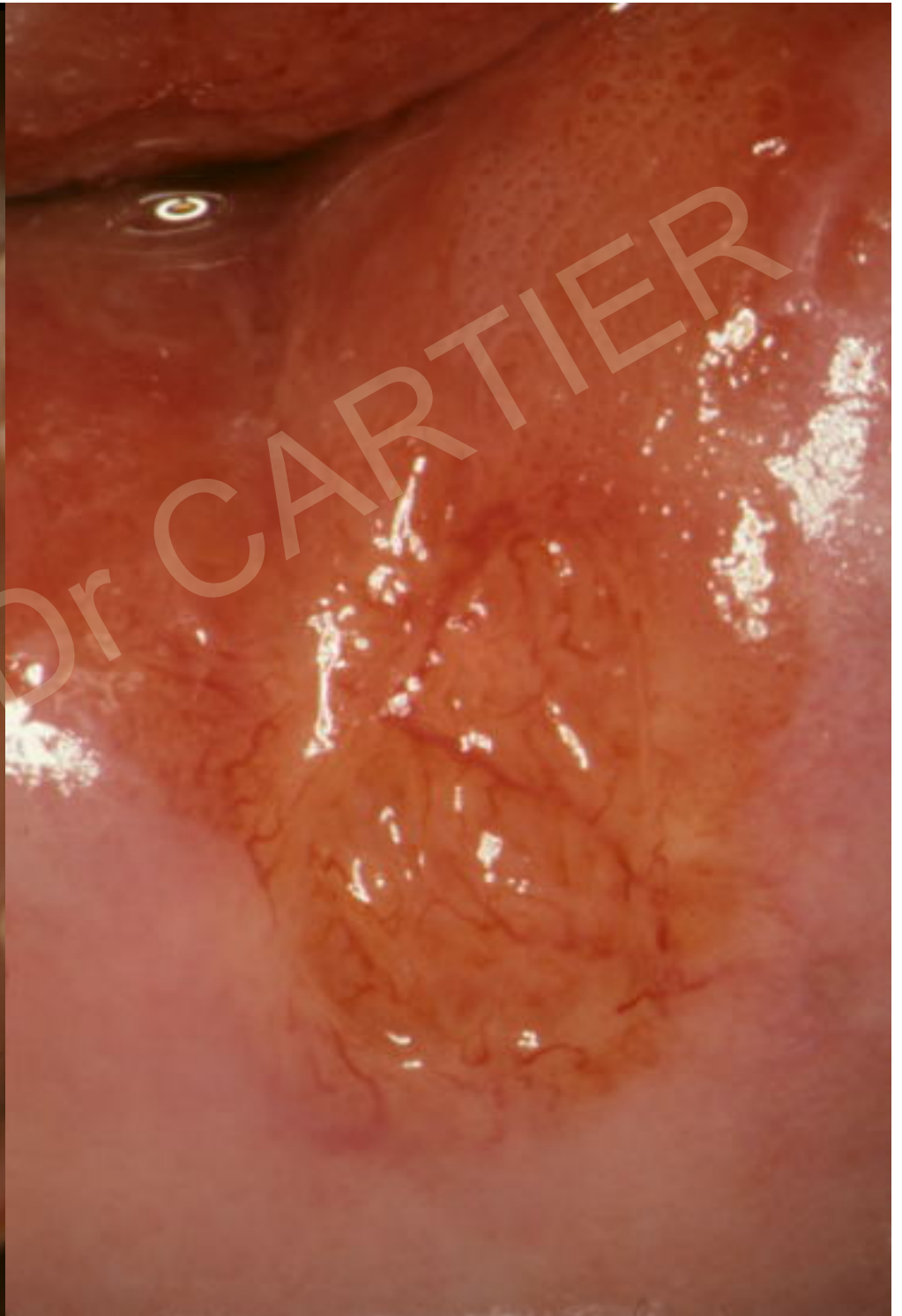
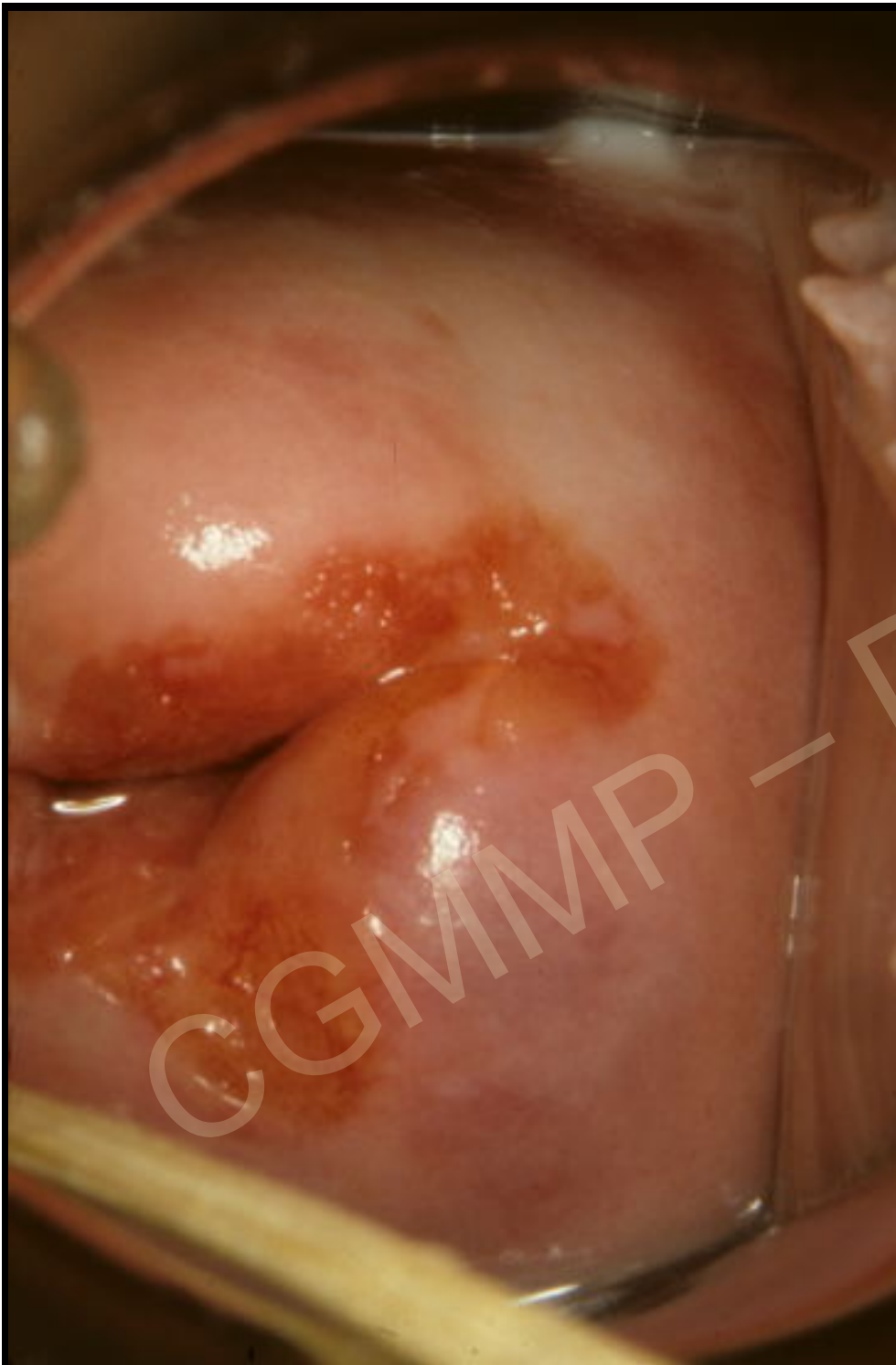Mme Ibg...

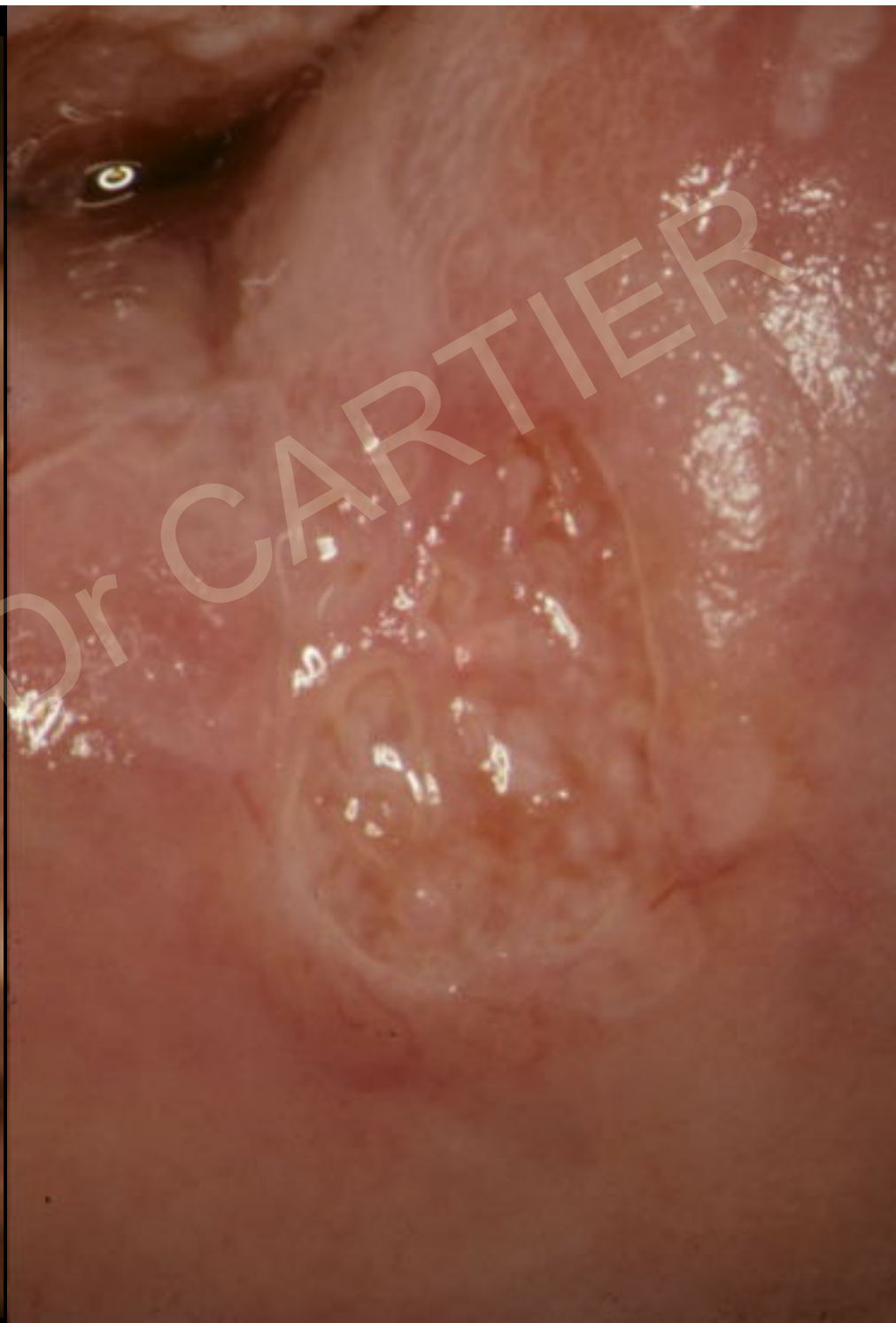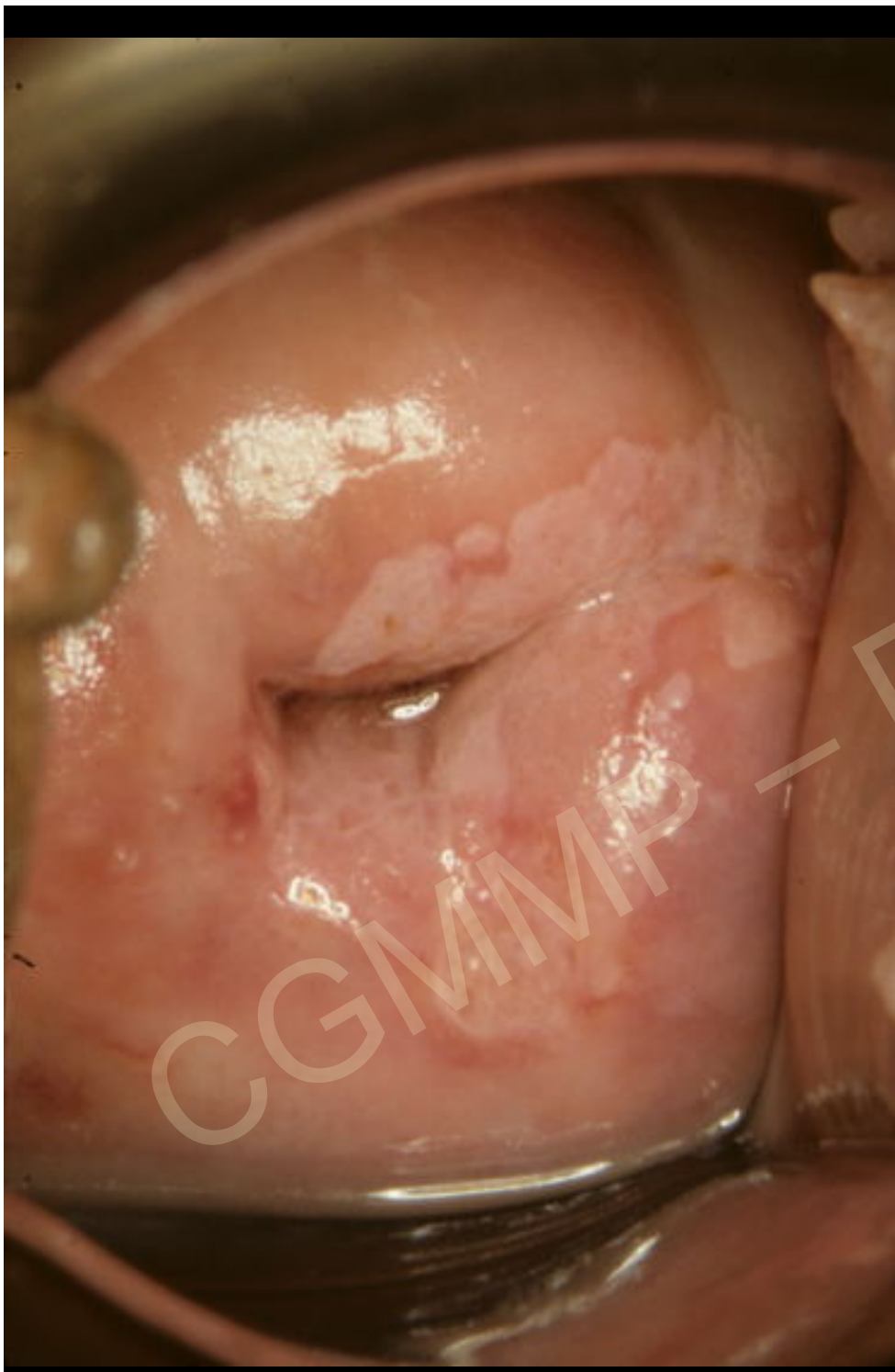
47 ans

Frottis carcinome
pavimenteux

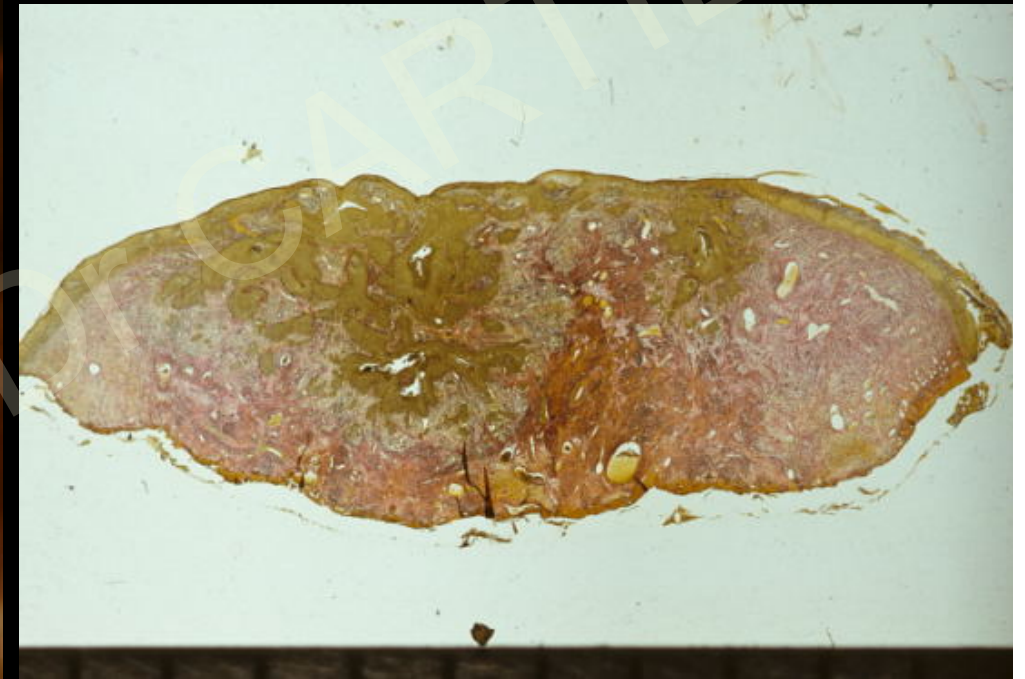
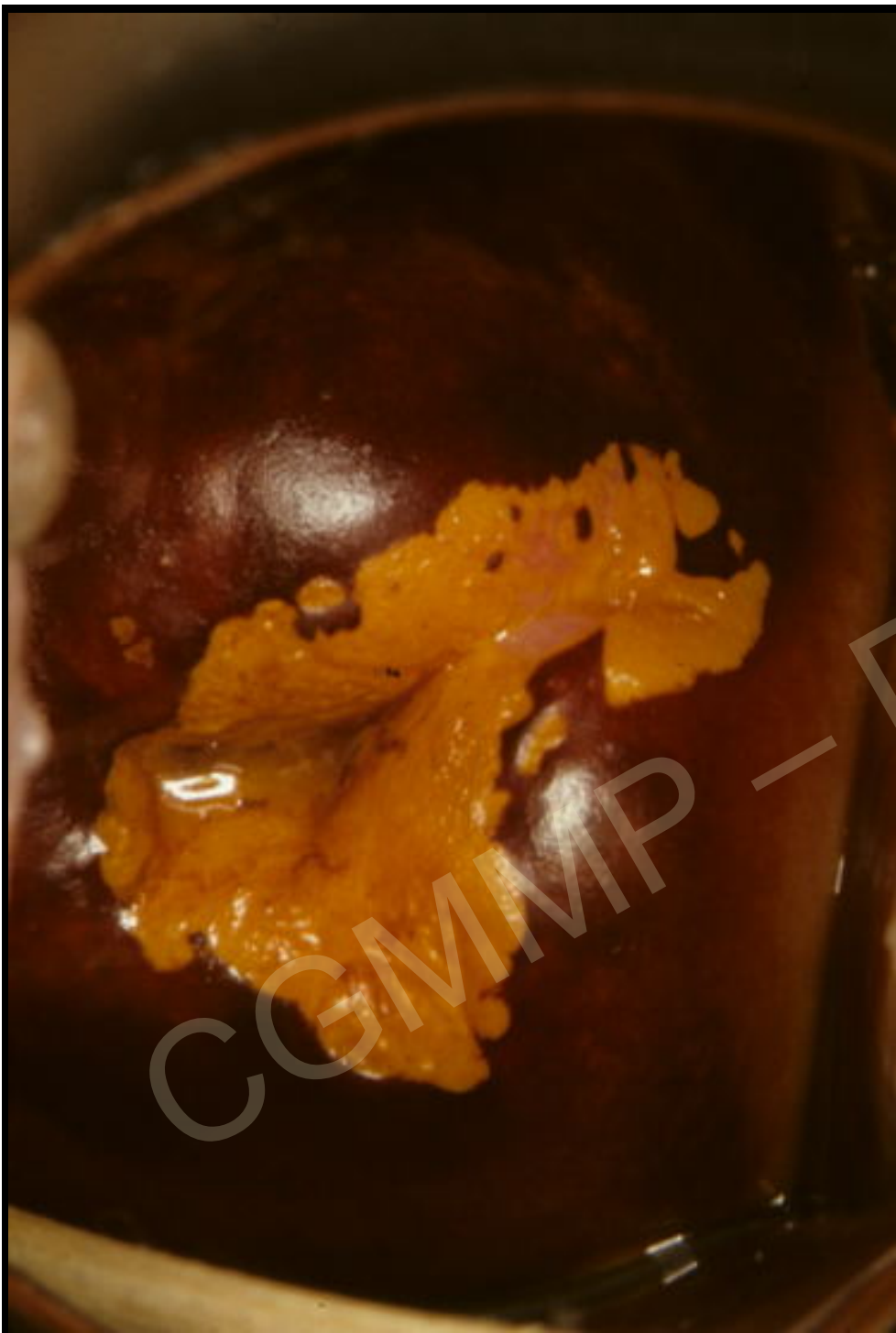
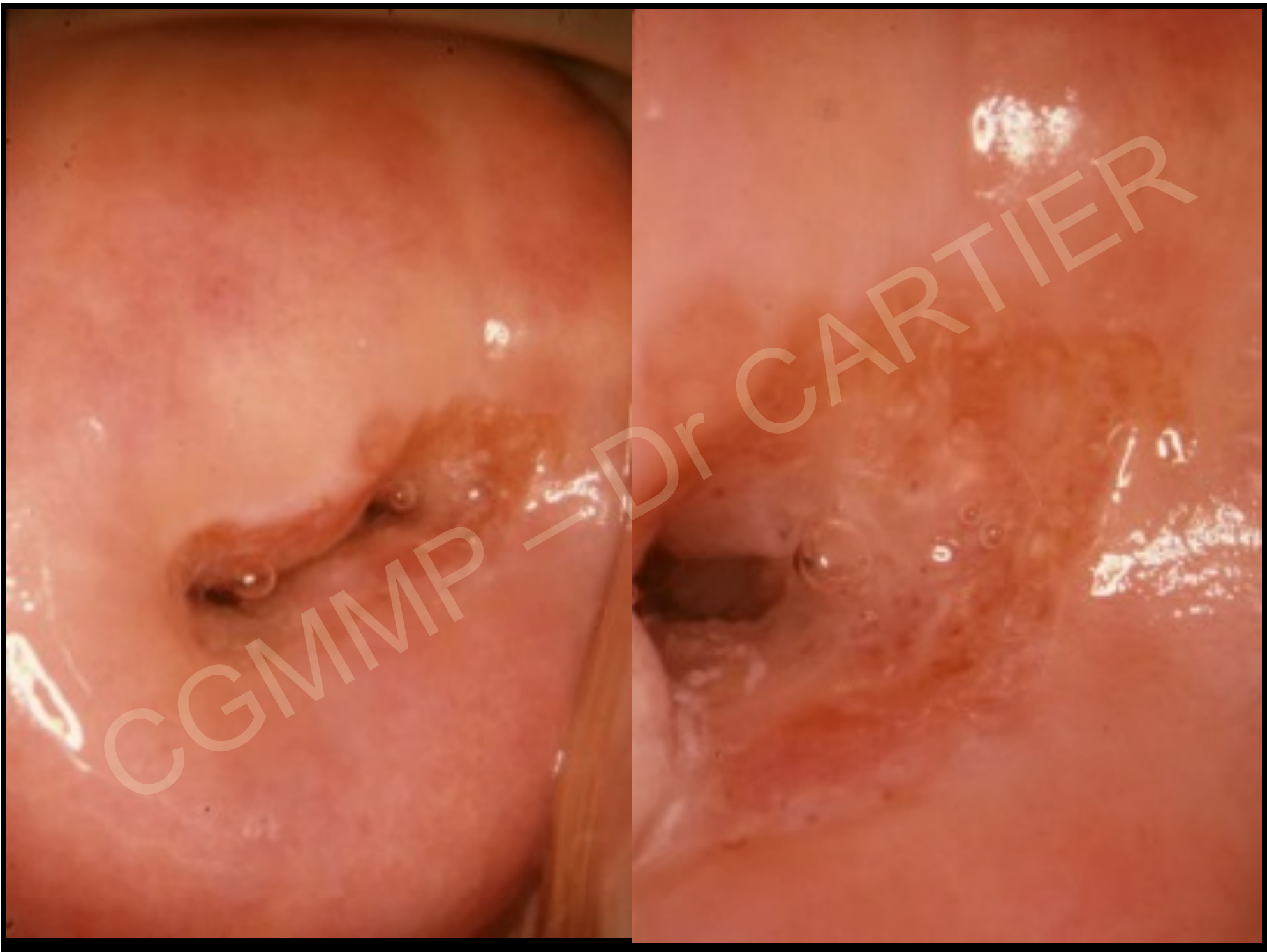


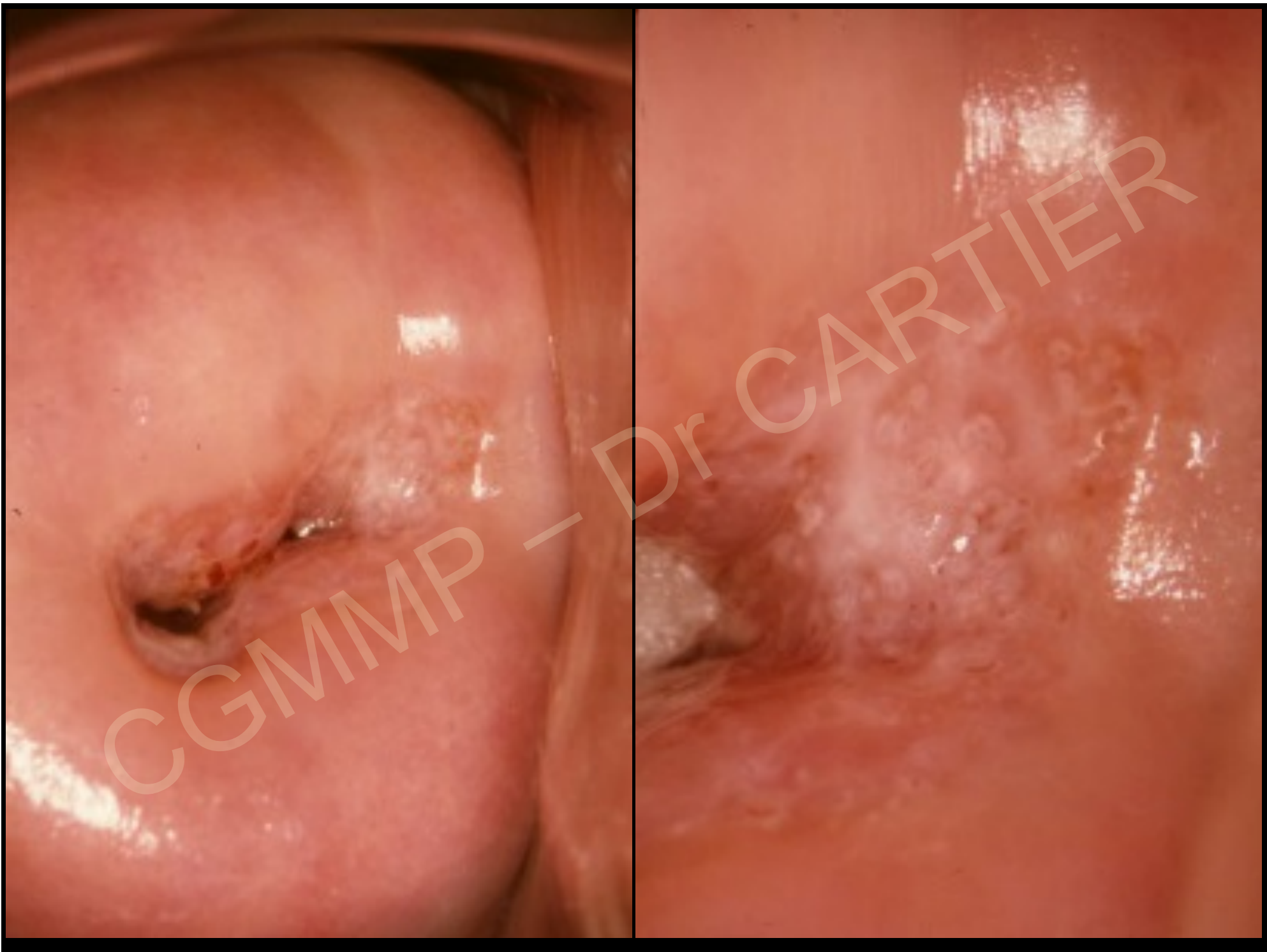CGMMP - Dr CARTIER

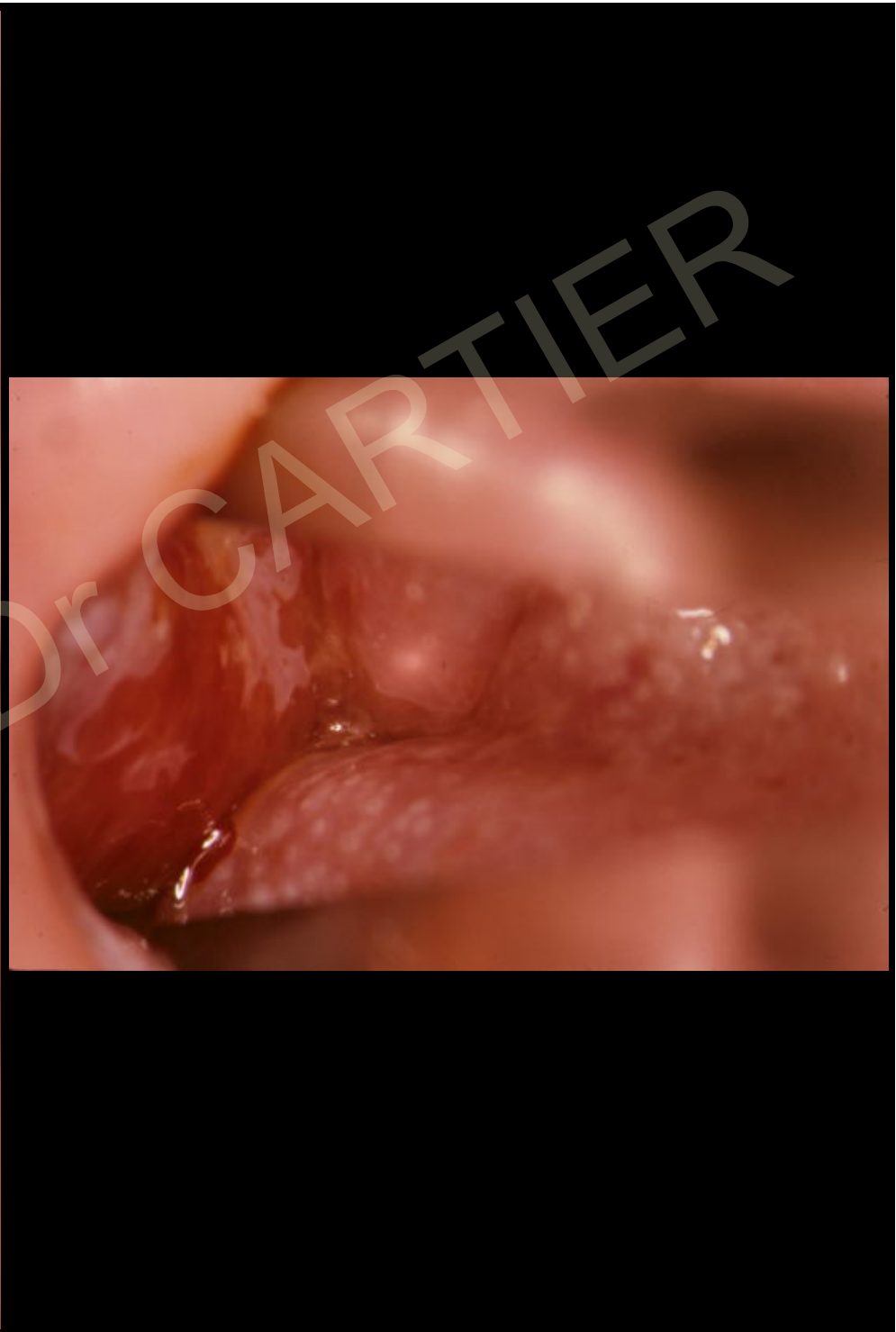
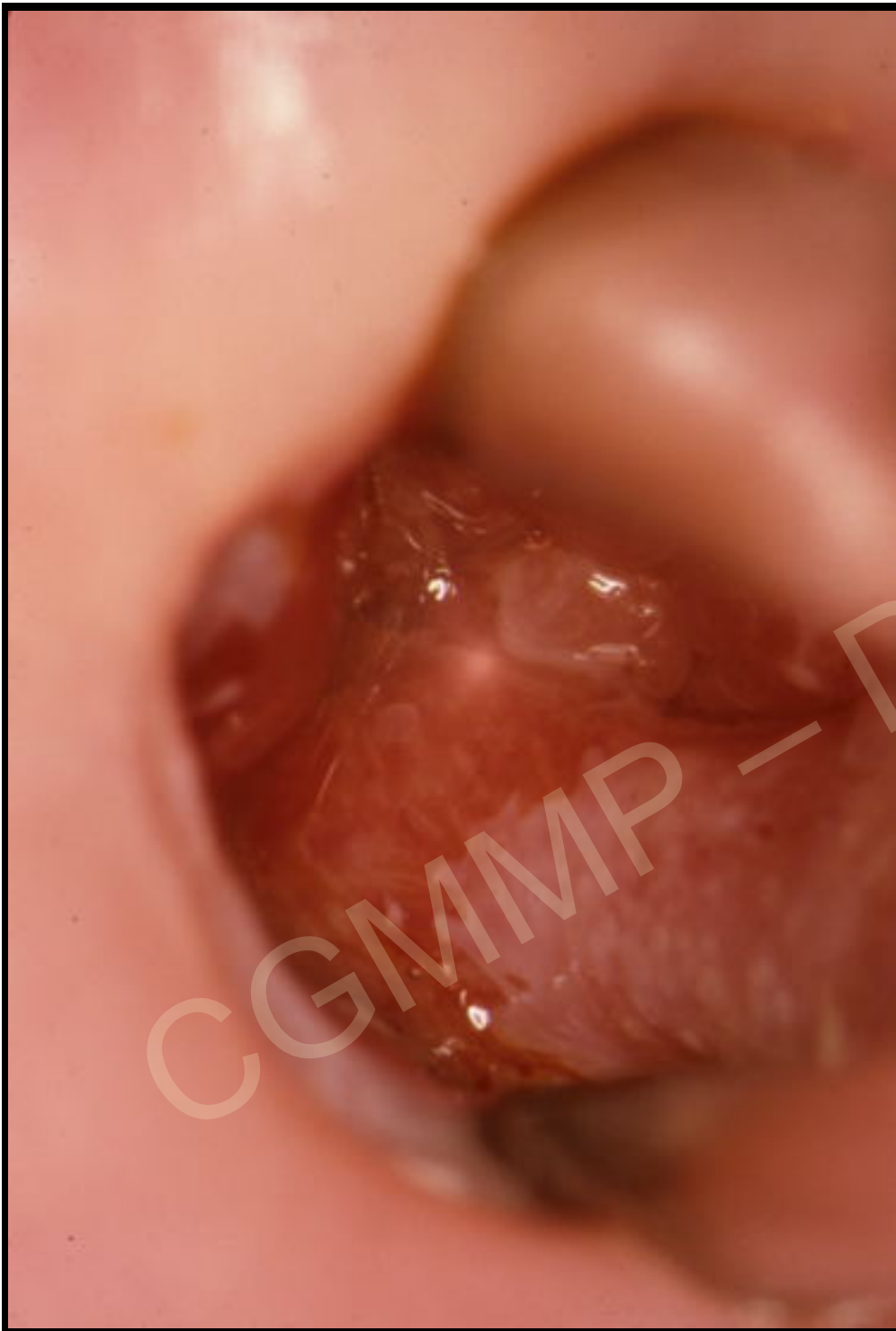

CGMMP - Dr CARTIER

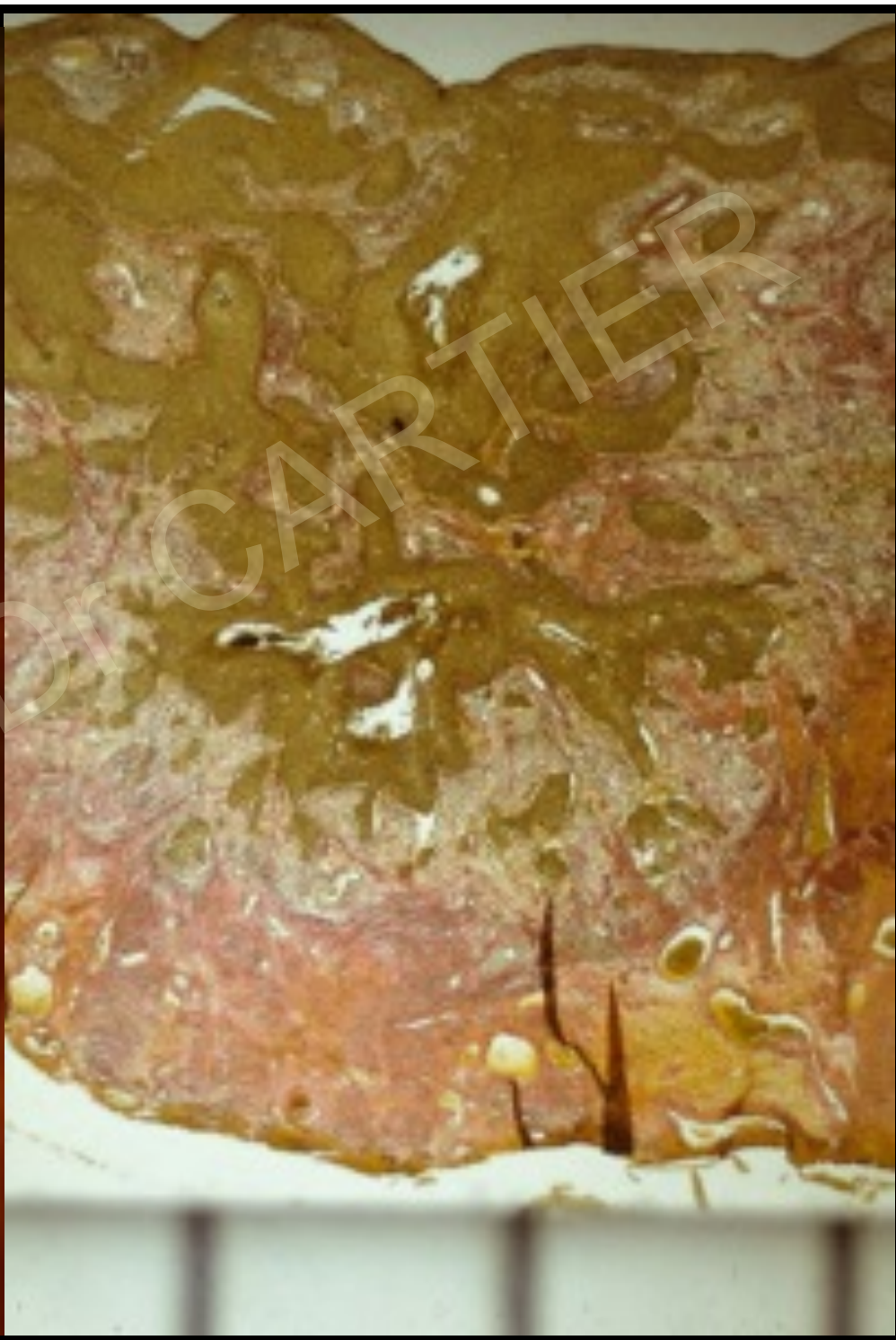
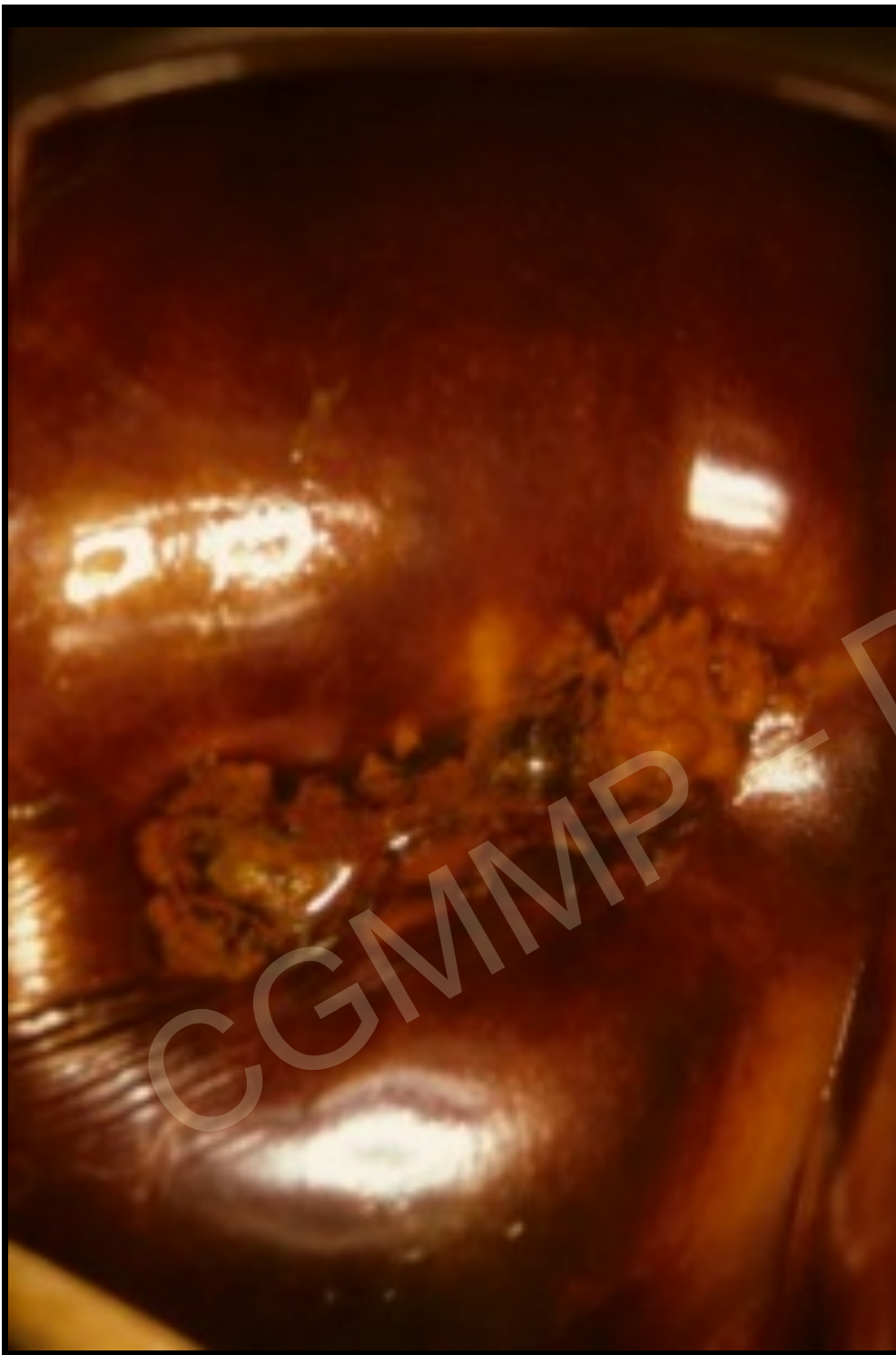




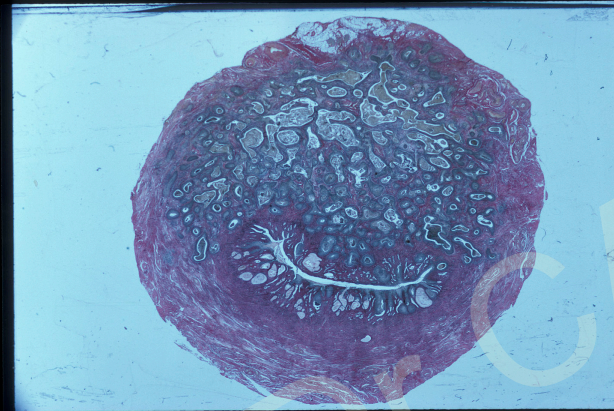


CGMMP - Dr. CARTIER



Cancers peu accessibles à l'examen colposcopique

endocol



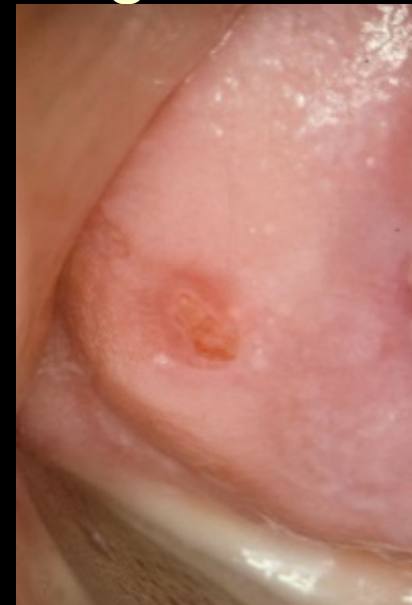exocol sous un épithélium normal ou siège d'une LIE

Signes indirects +++

Vaisseaux anormaux

Ulcérations minimales

Essaimages résurgences

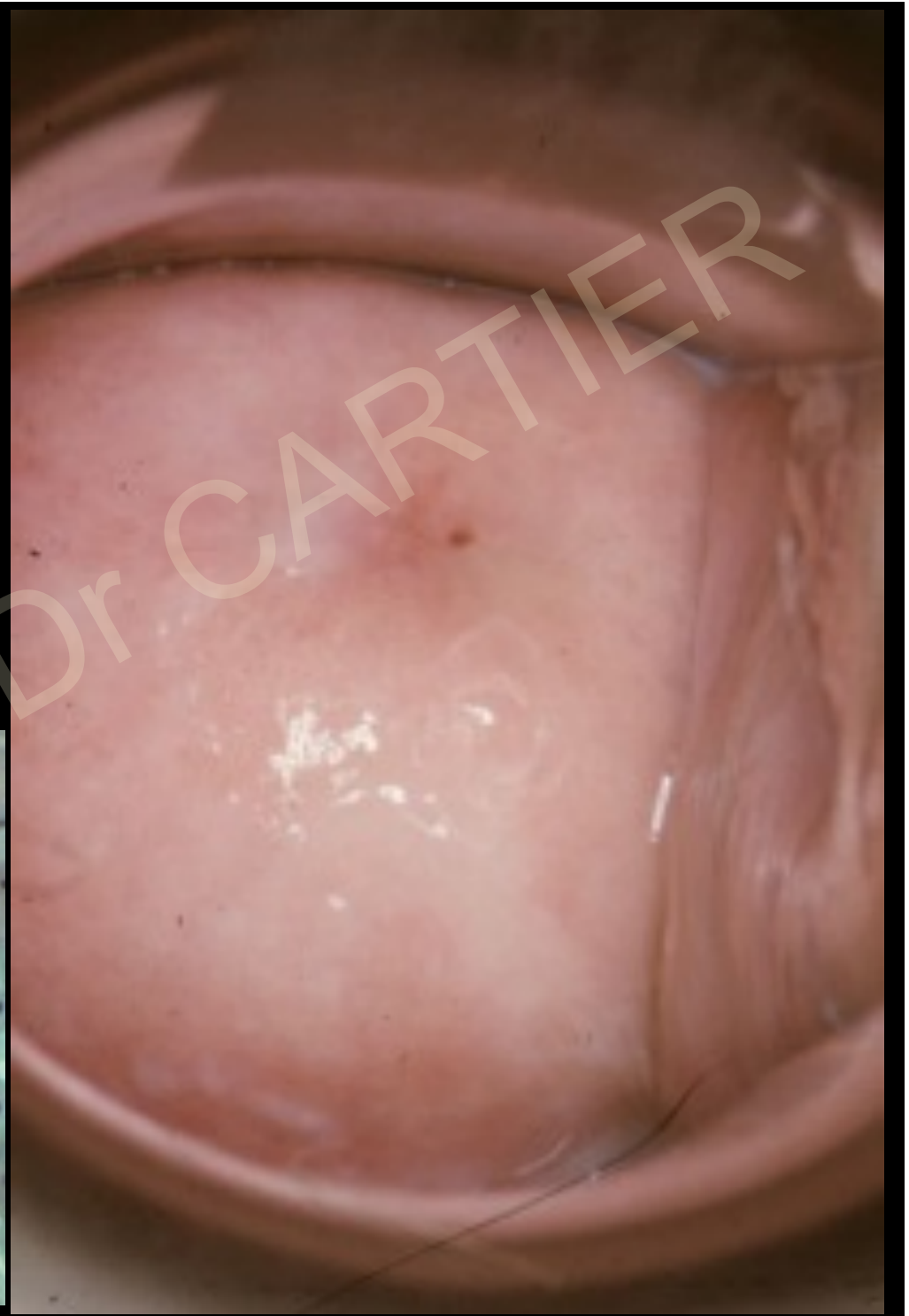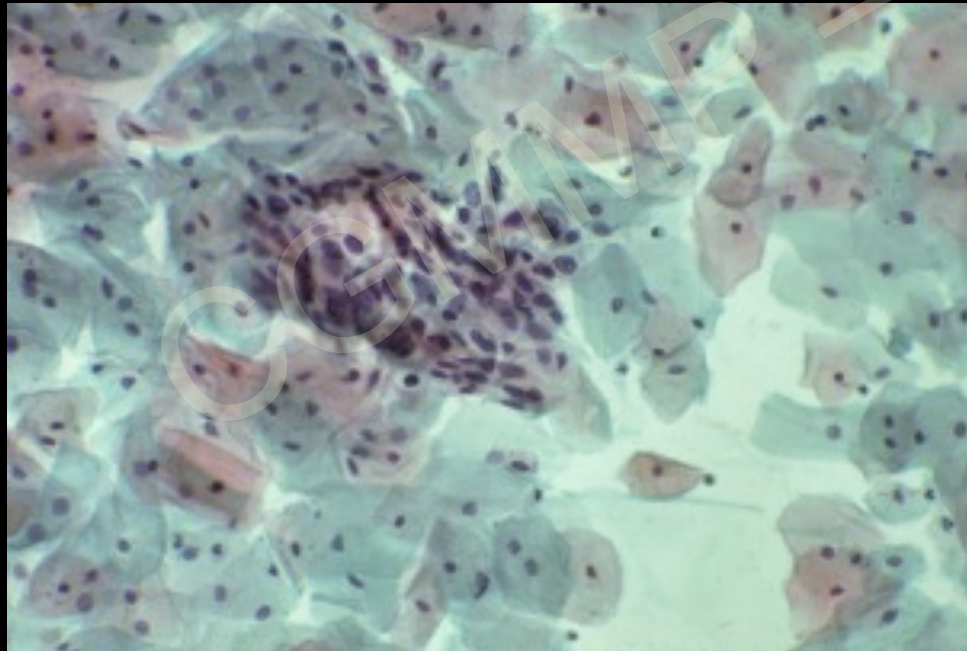


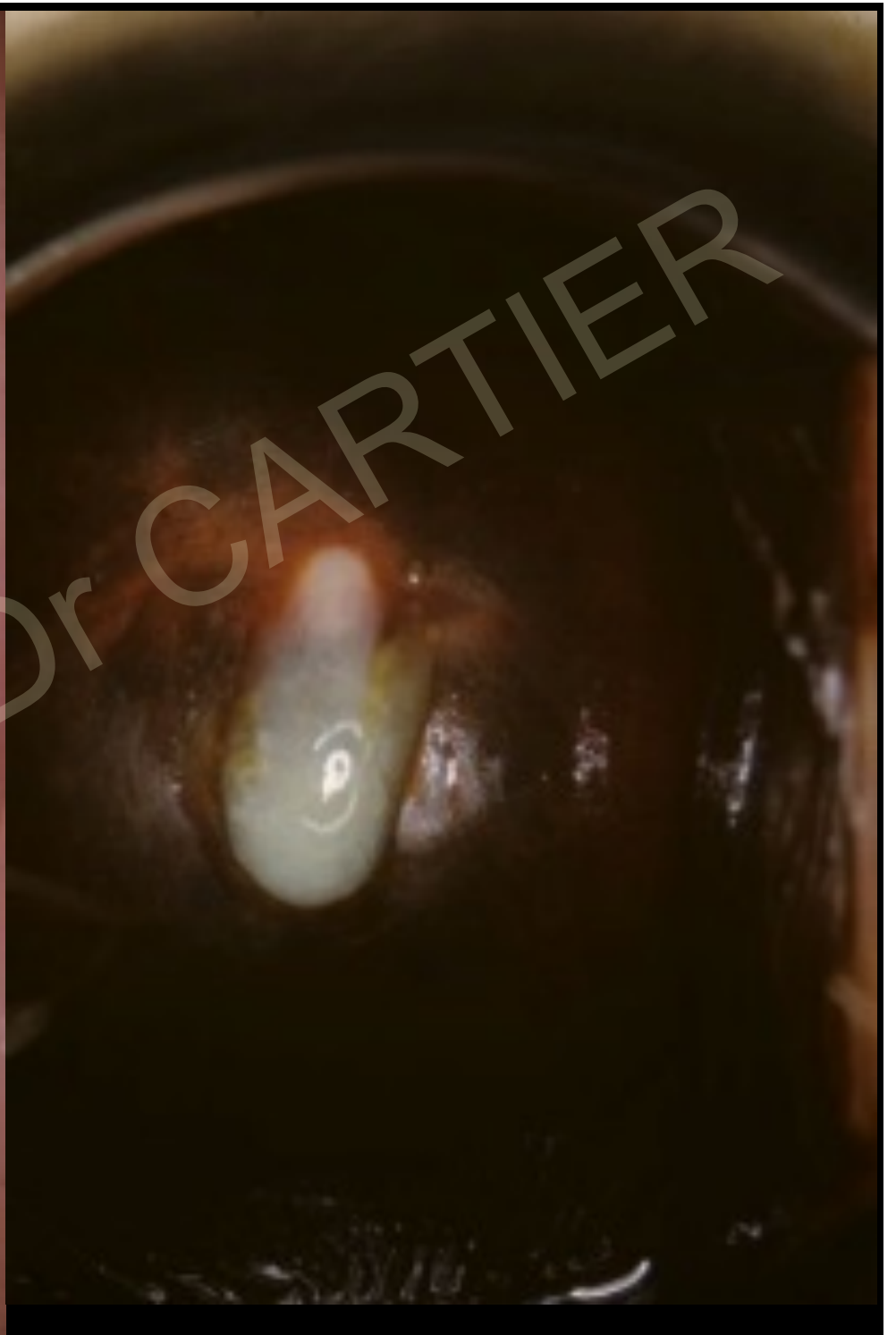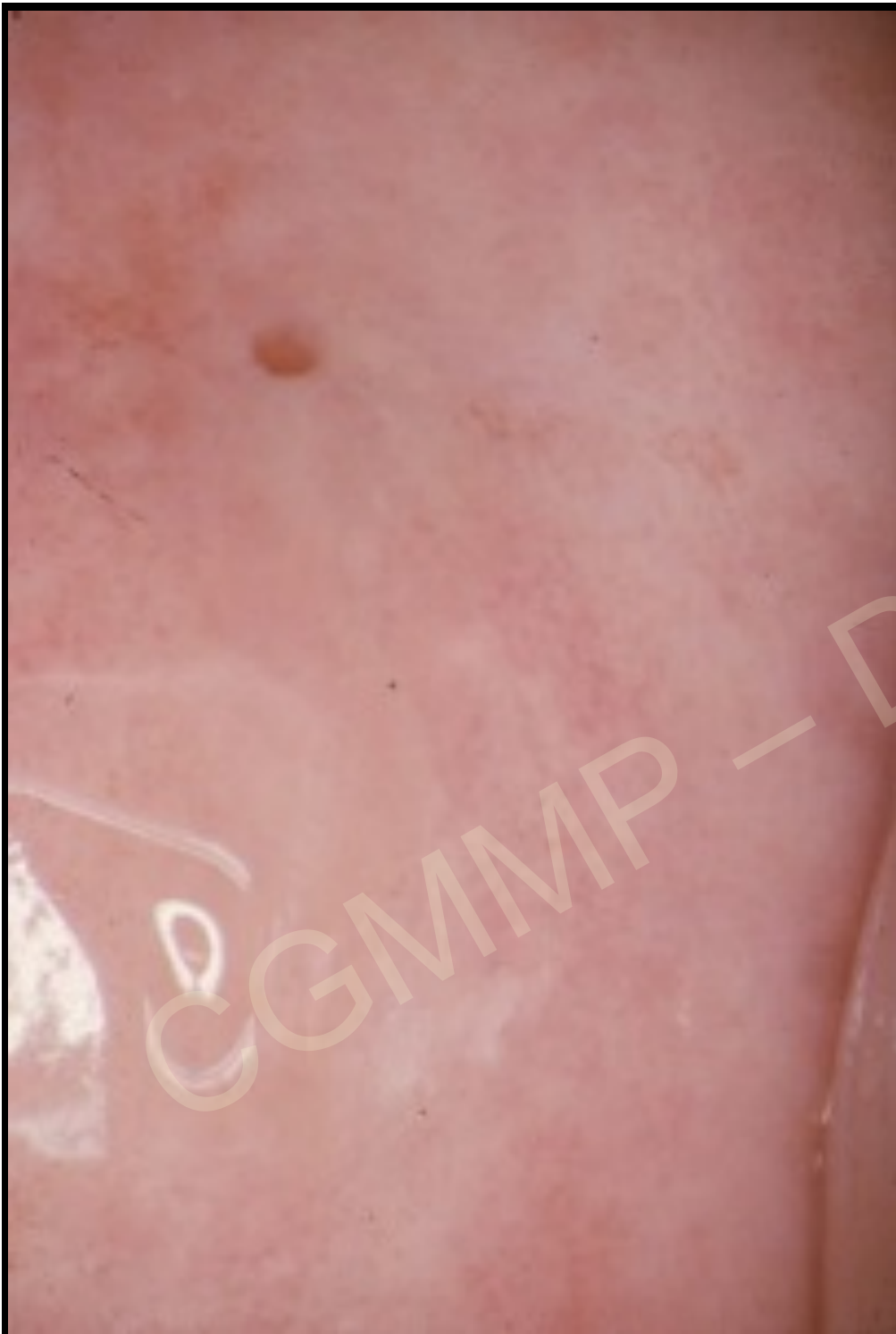
Mme Ton....

Aucun signe fonctionnel

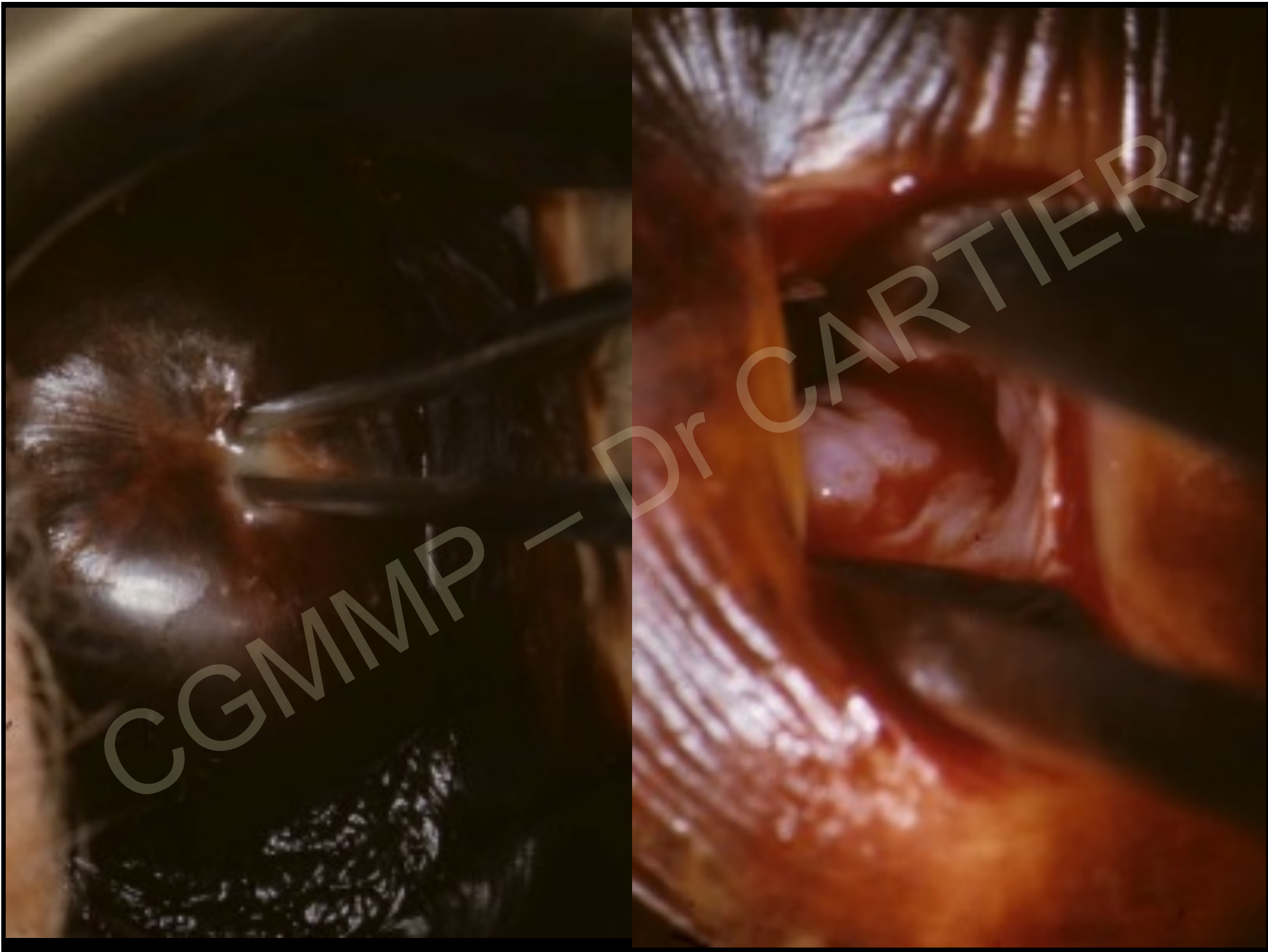
Frottis normaux 2 ans

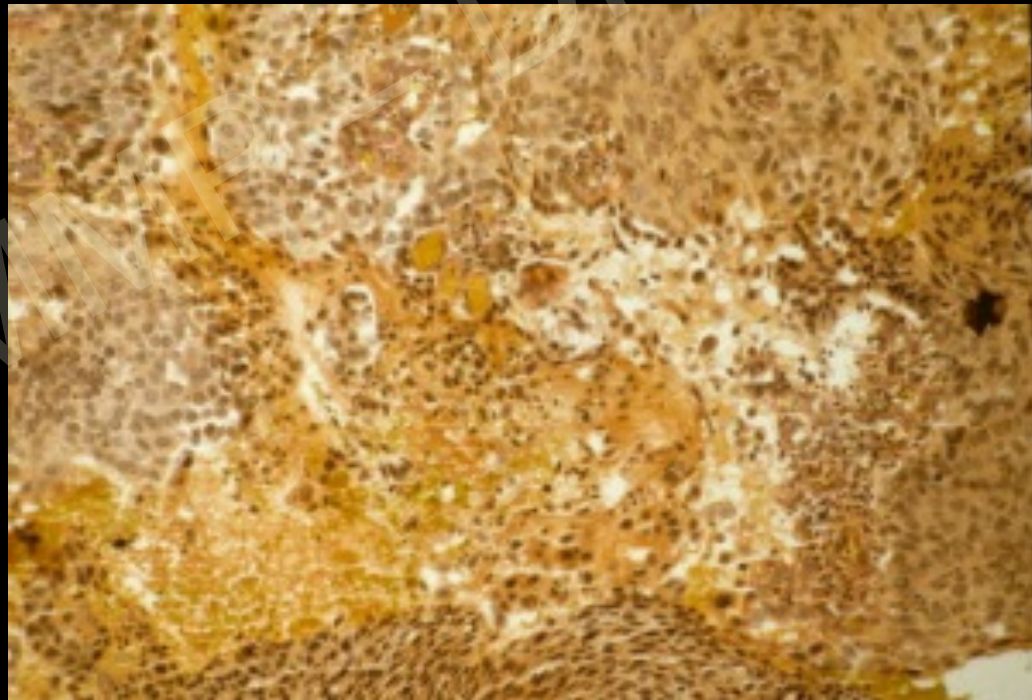
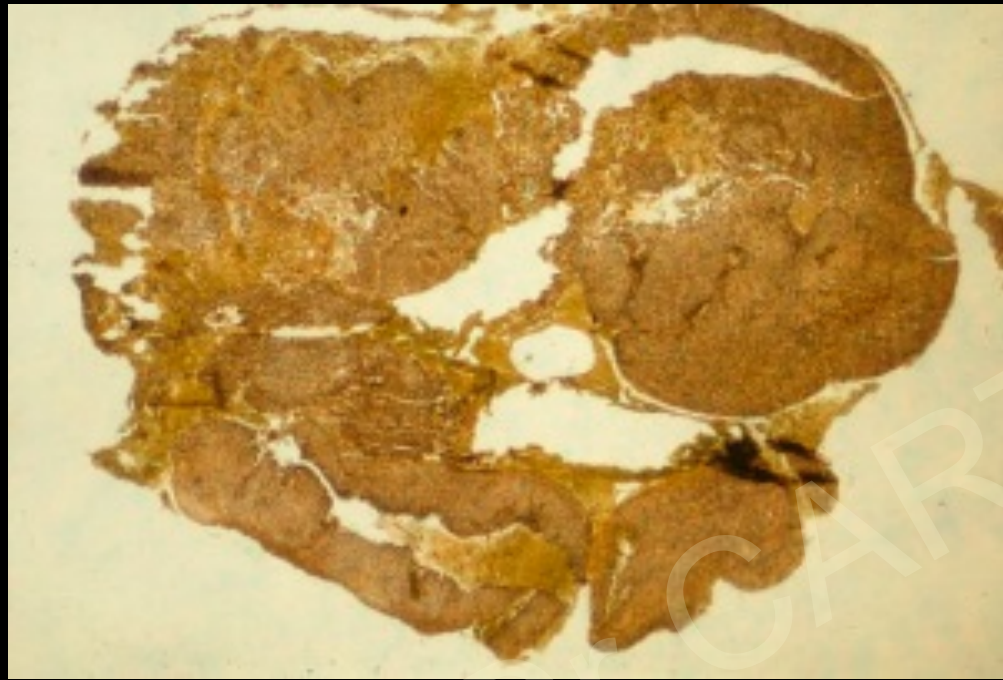Frottis HG





CGMMP - Dr CARTIER





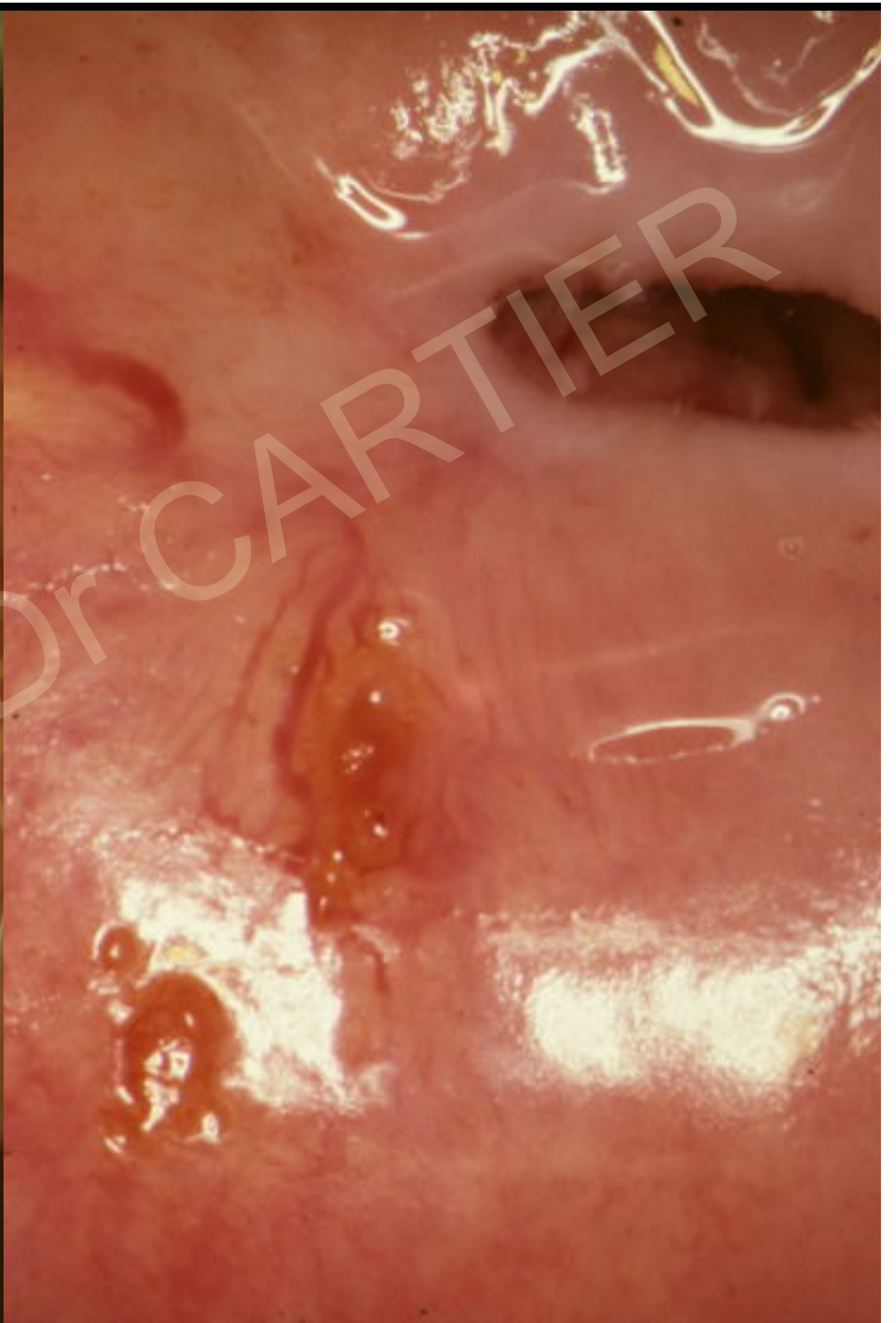
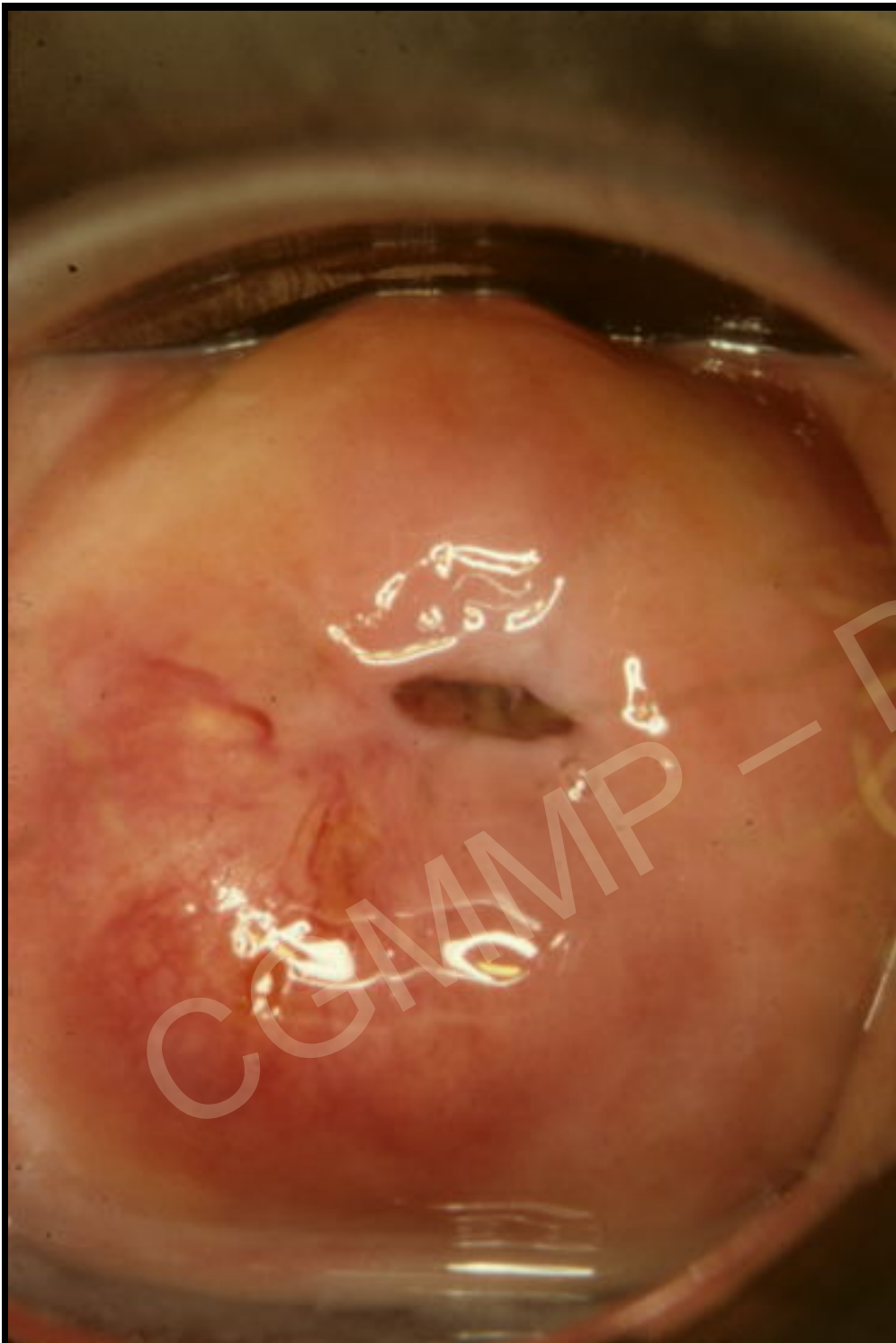
Mme Gal....

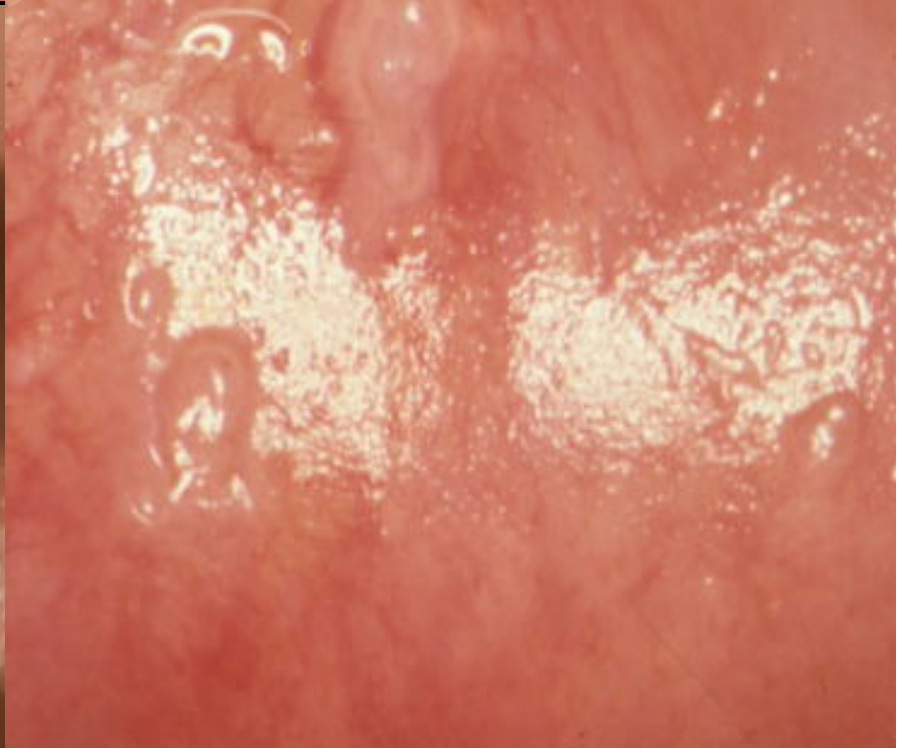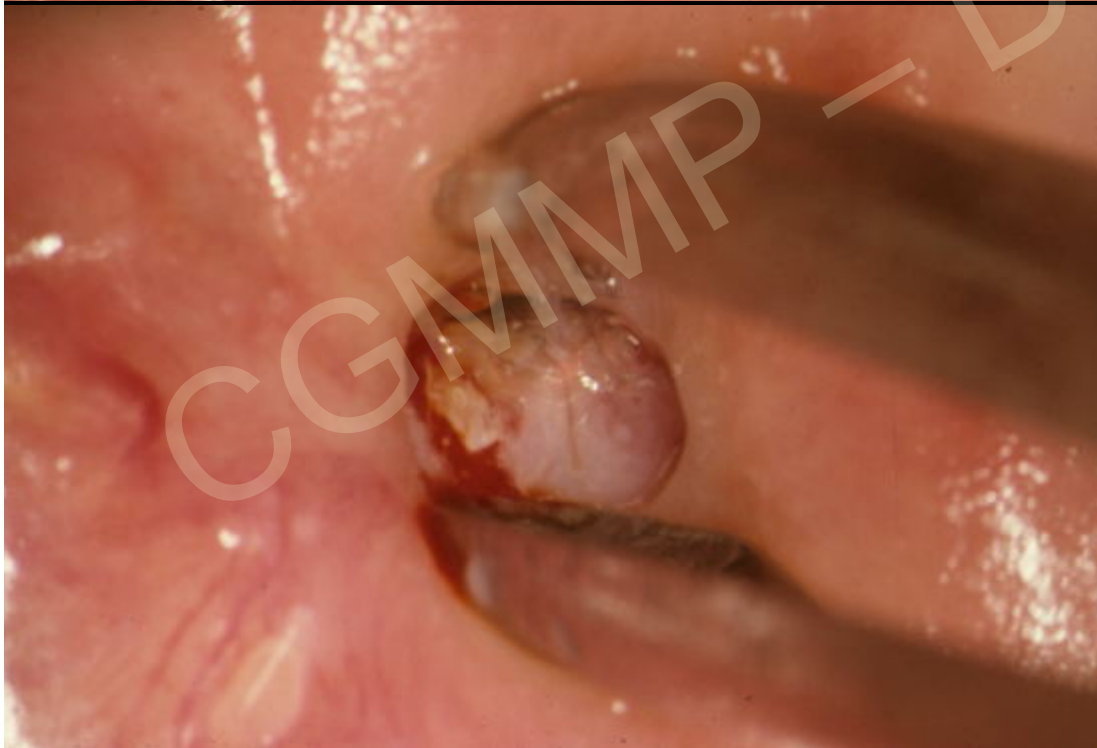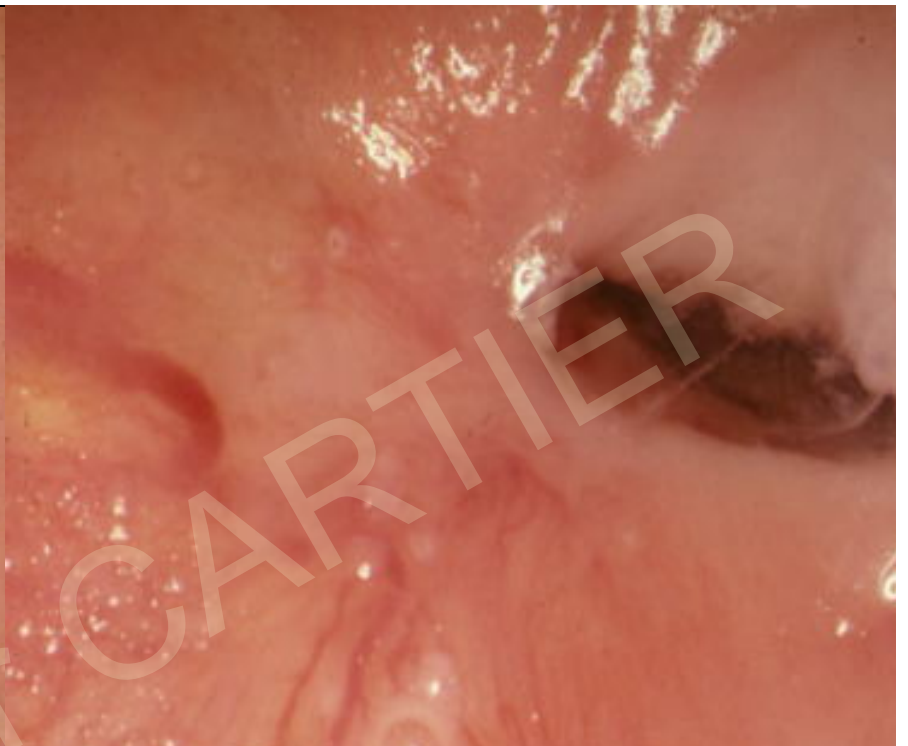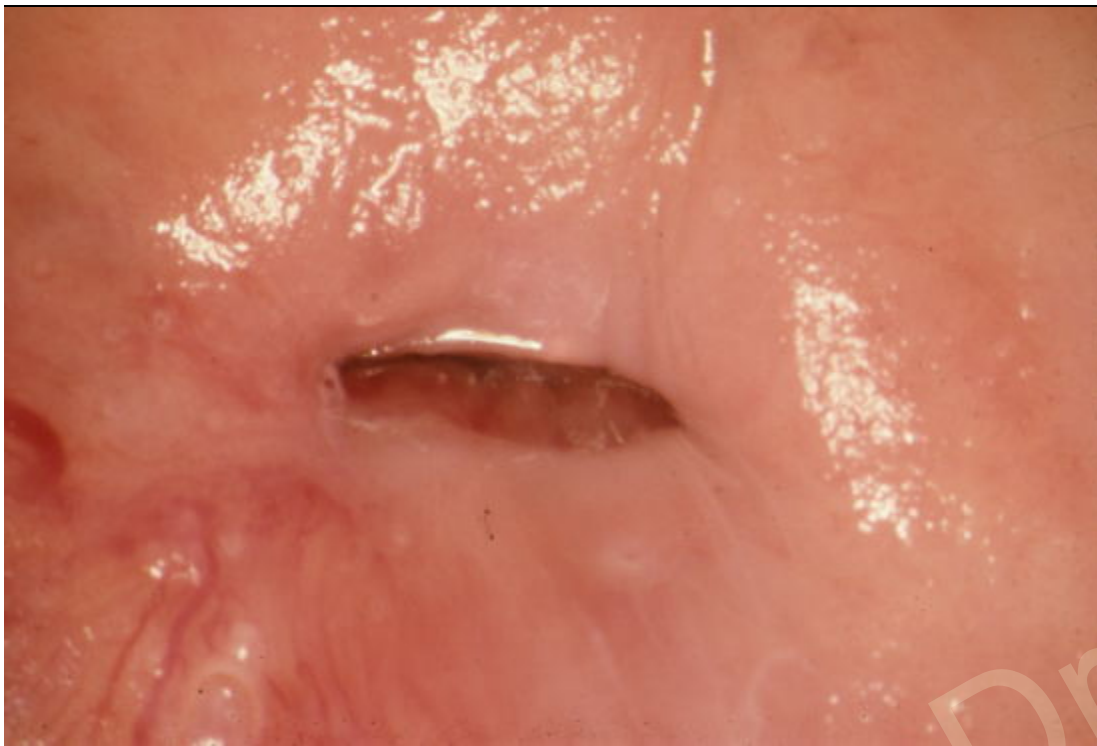
56 ans

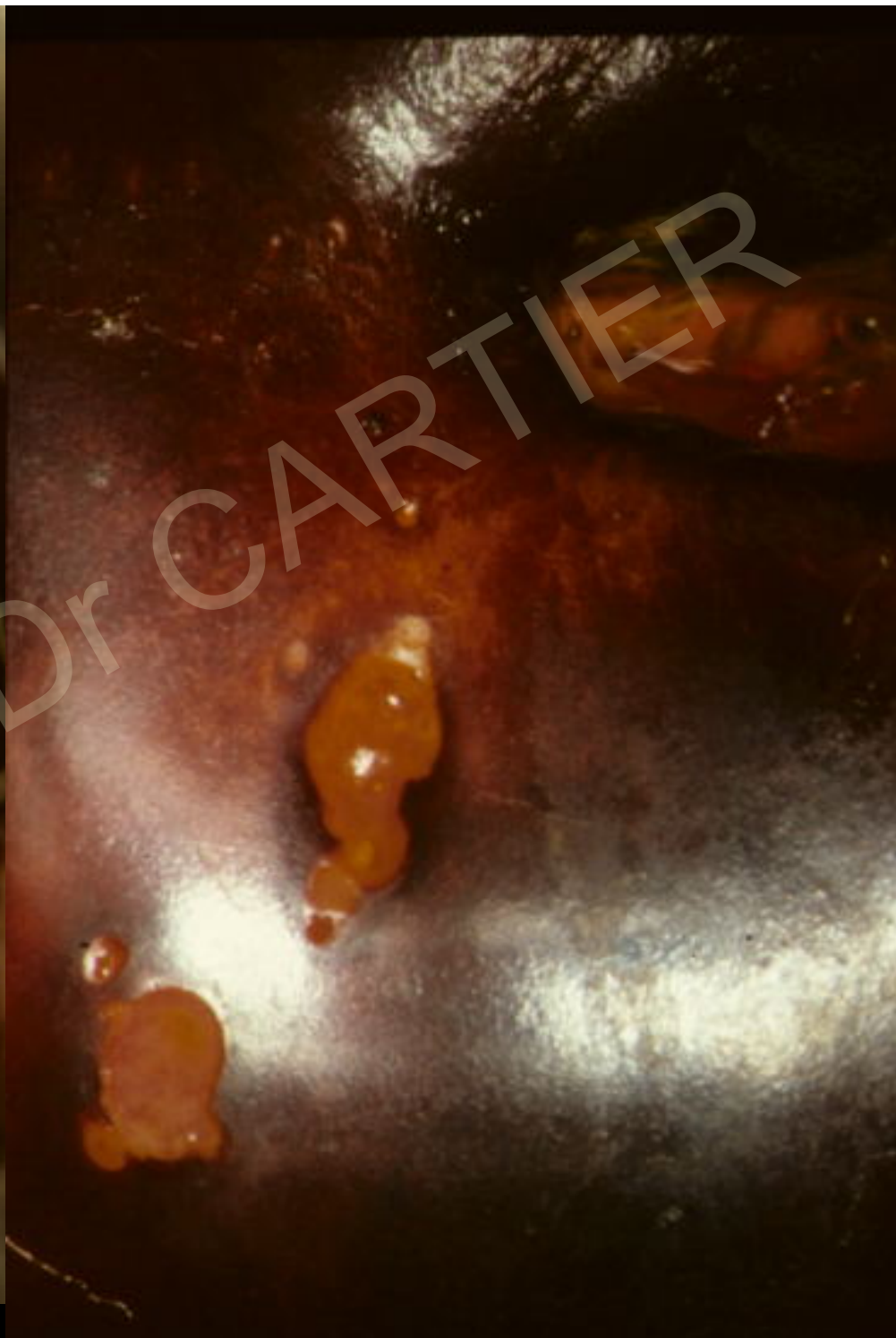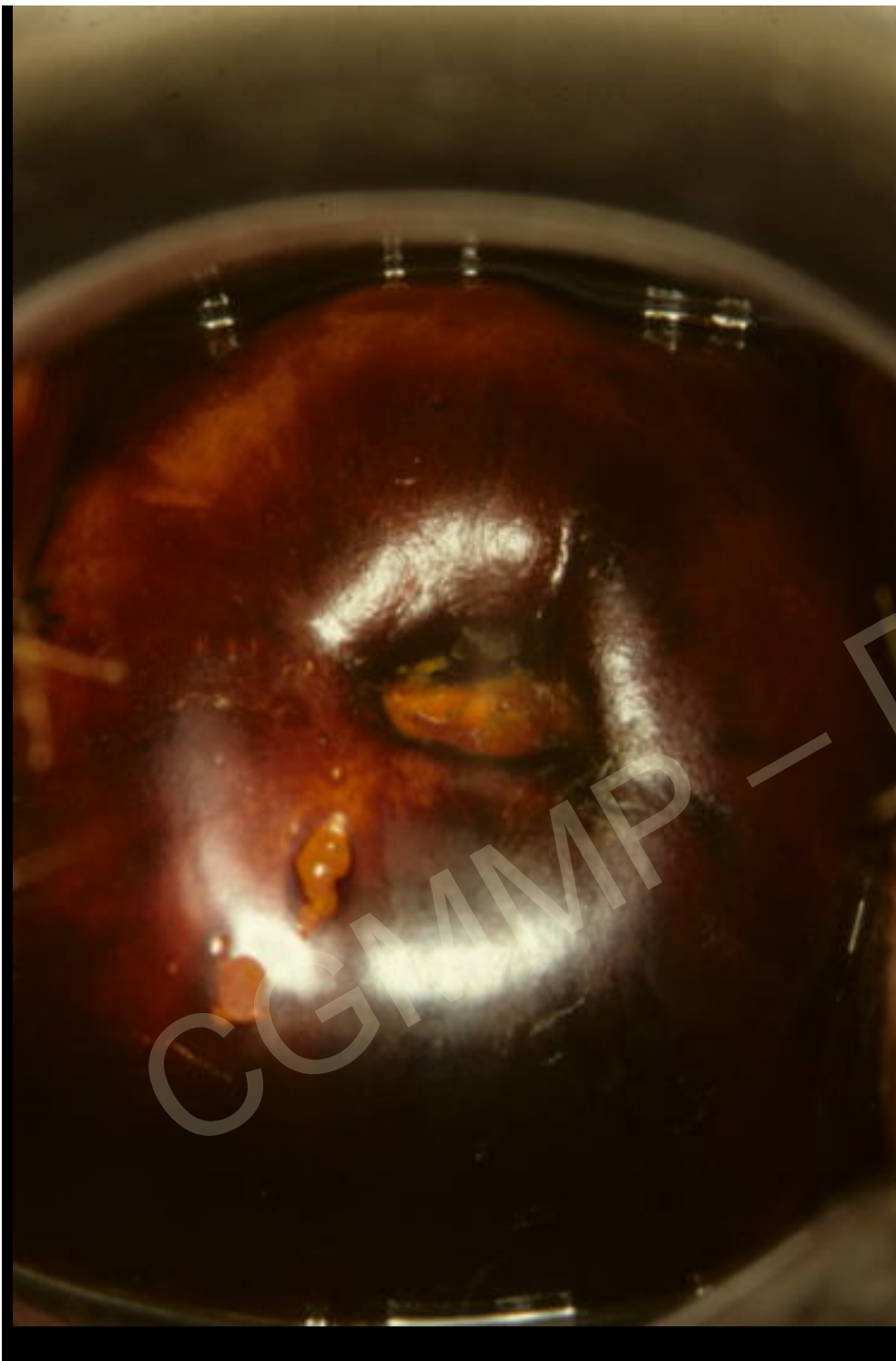
Métrorragies provoquées depuis 3 mois

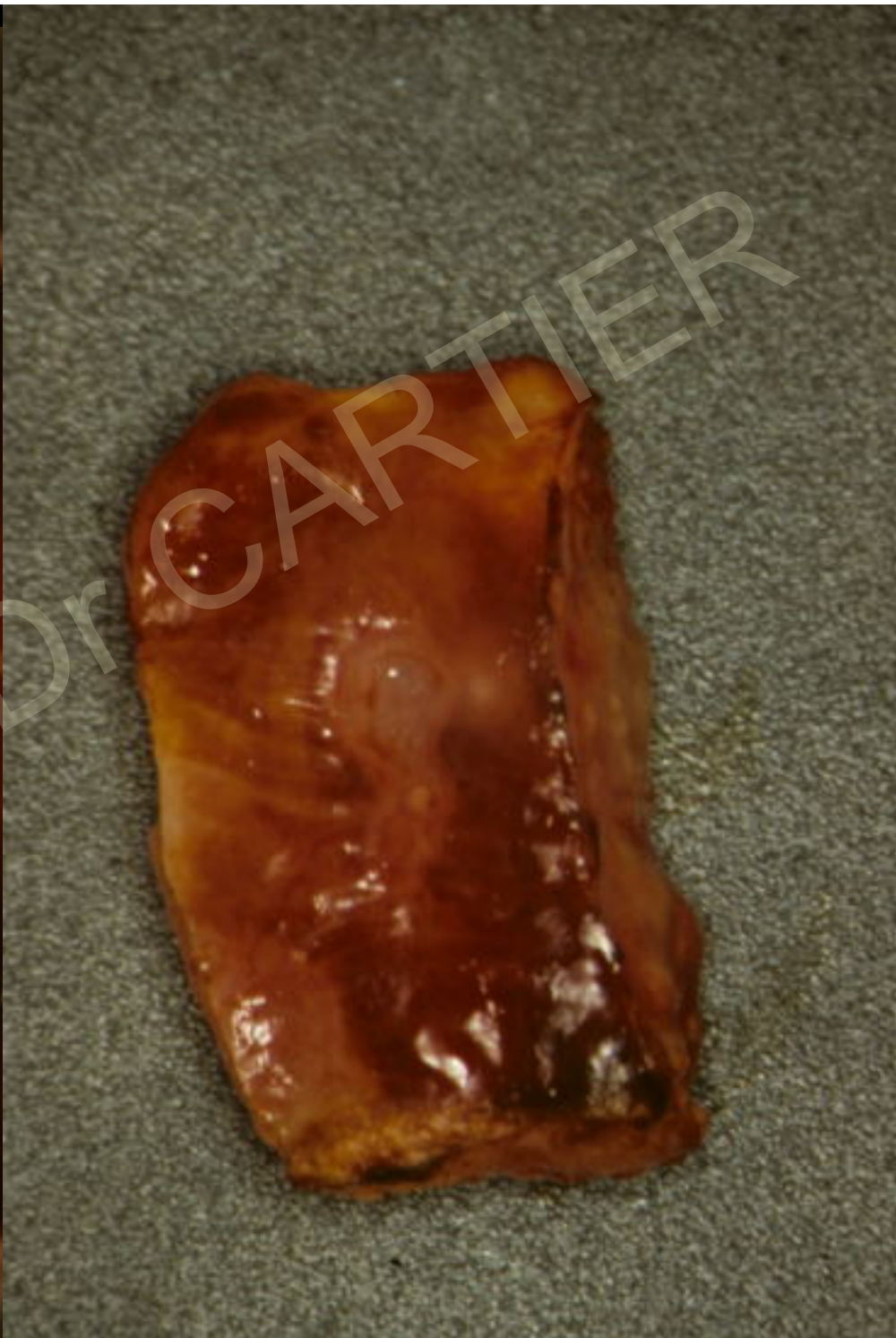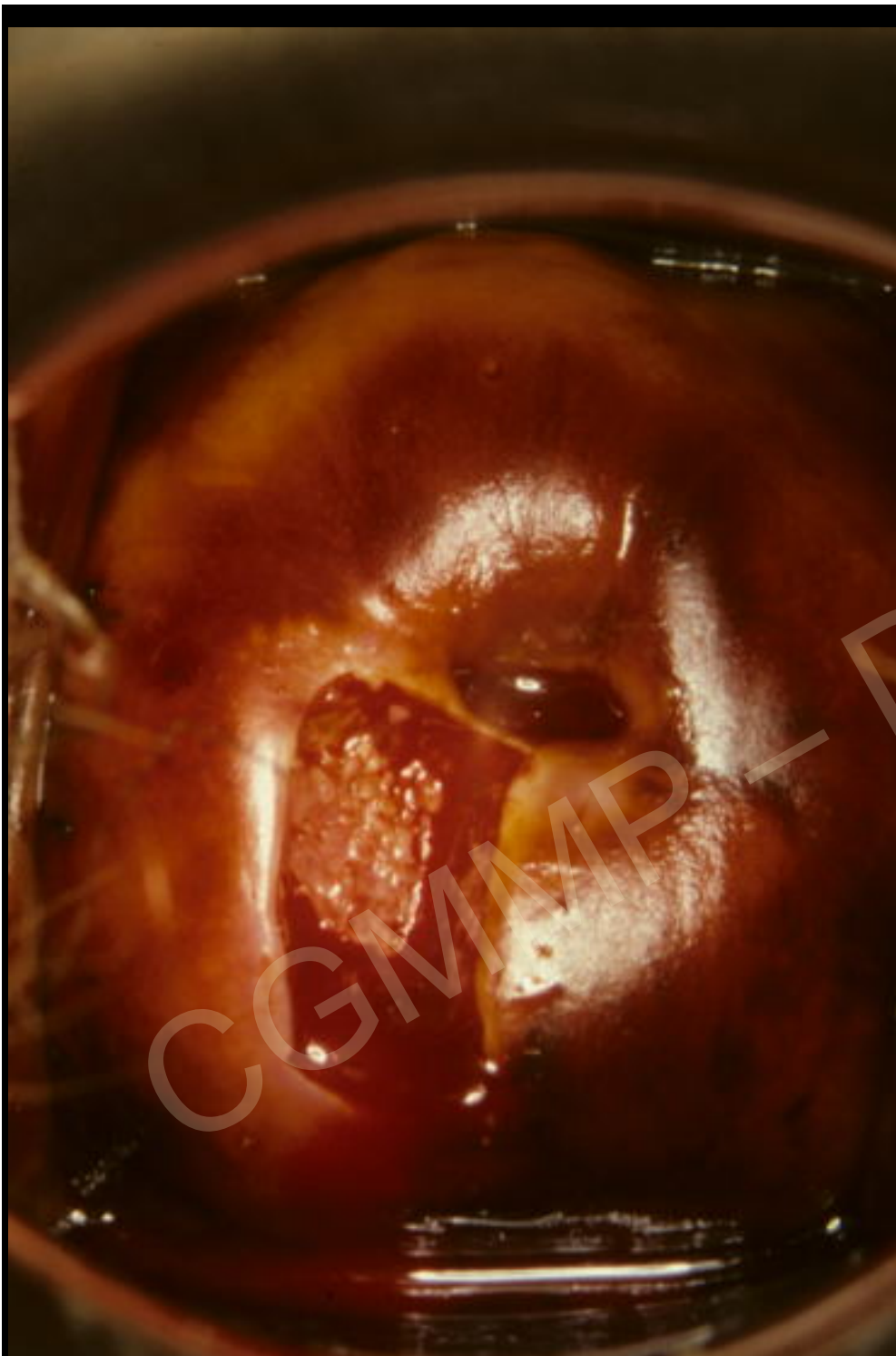
Dernier frottis normal 7 ans

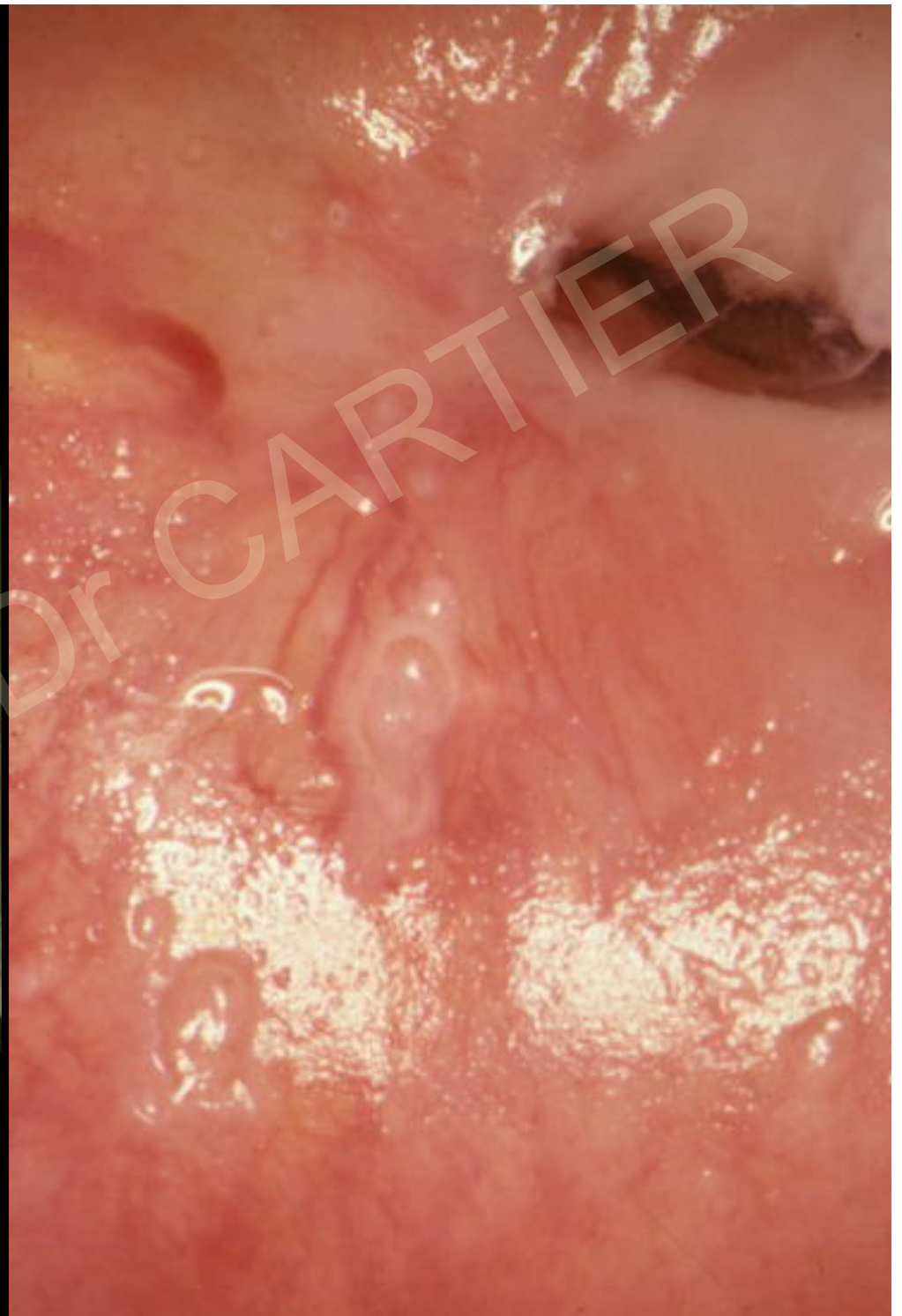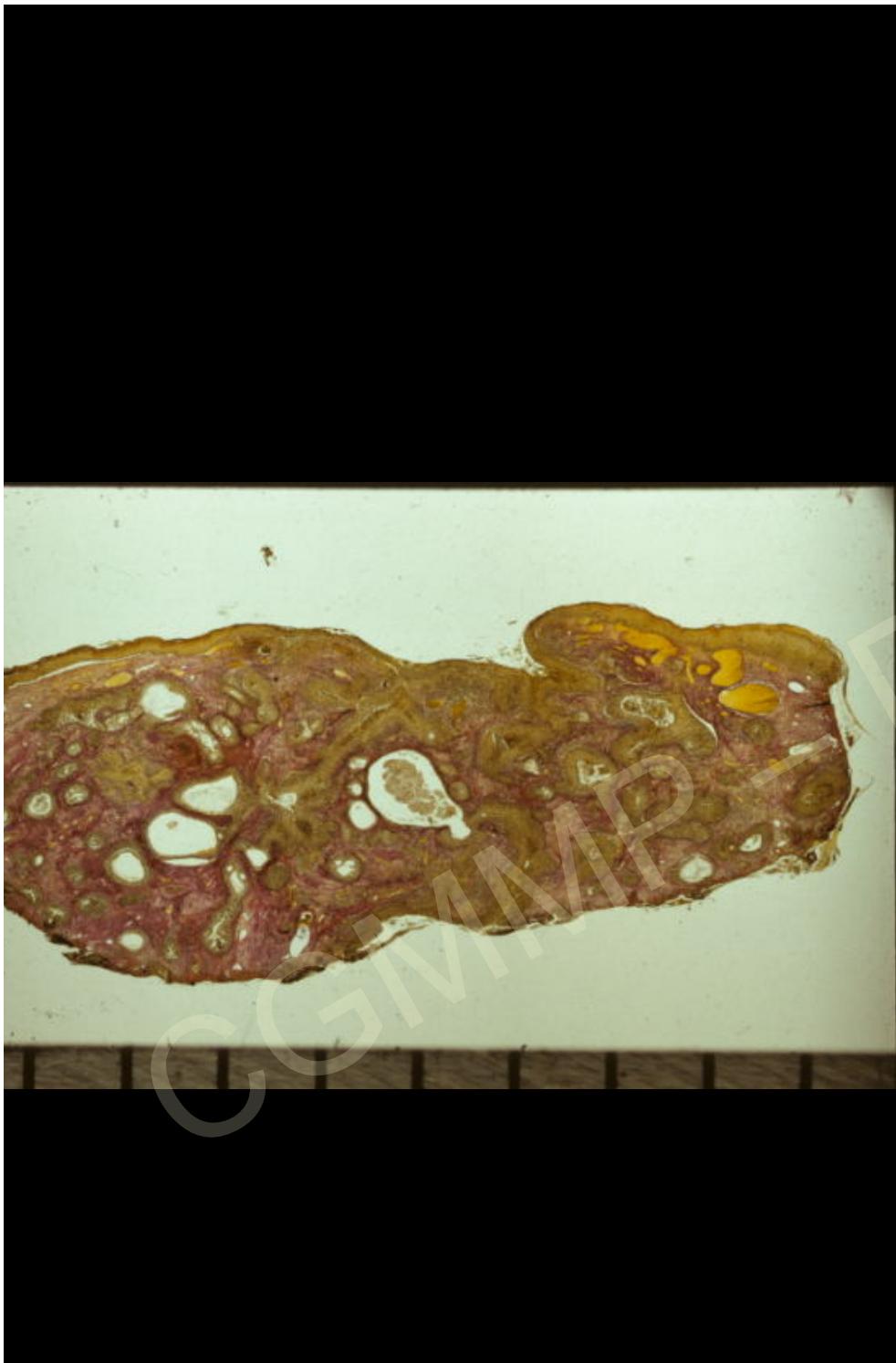Frottis anomalies évoquant une lésion
pavimenteuse de **haut grade ou même un
carcinome**











Cancers invasifs

Quelle est la valeur de l'examen histologique?

Dépend de la méthode utilisée pour faire le prélèvement

Pas de diagnostic d'invasion débutante ni de micro-invasion sur une biopsie

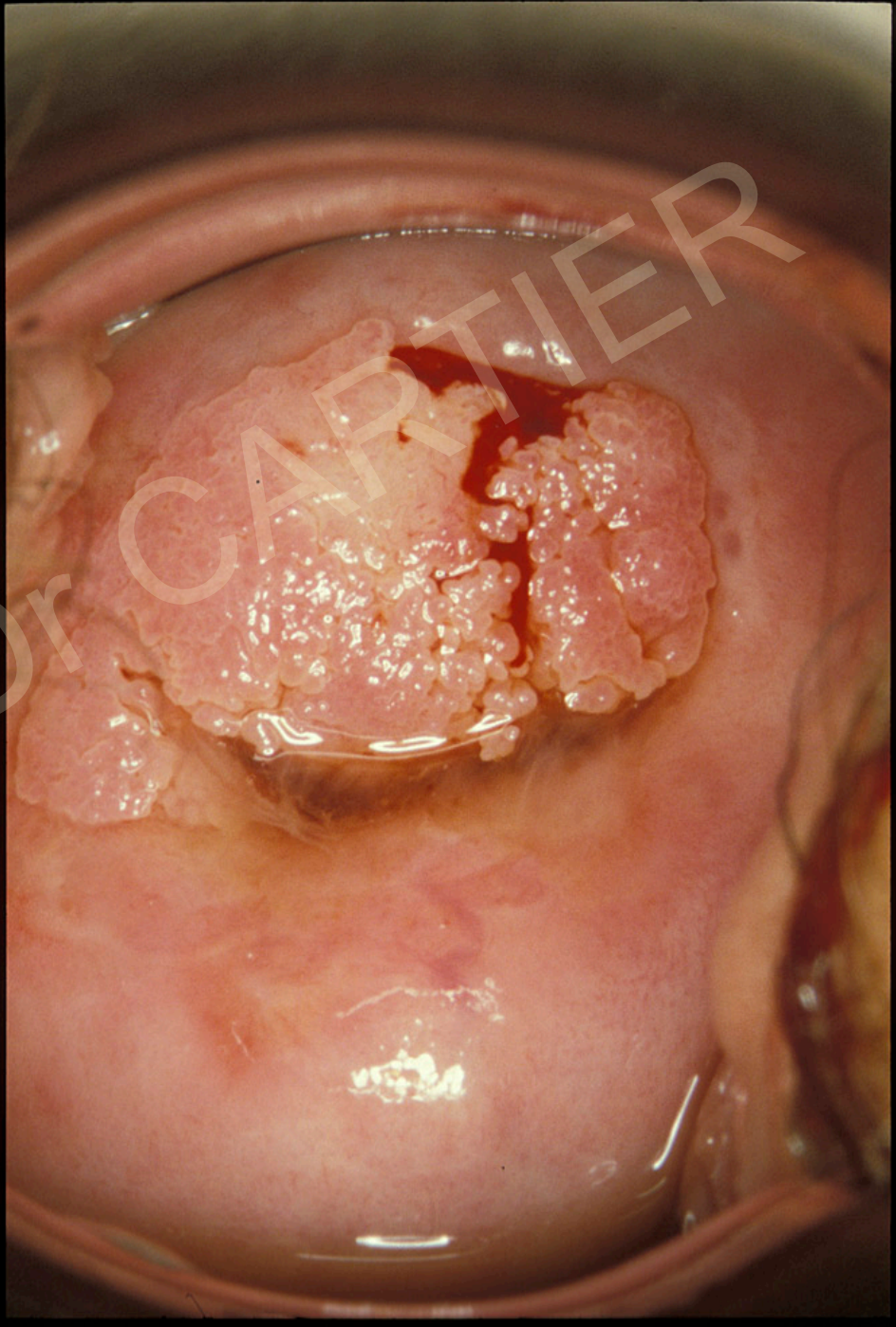
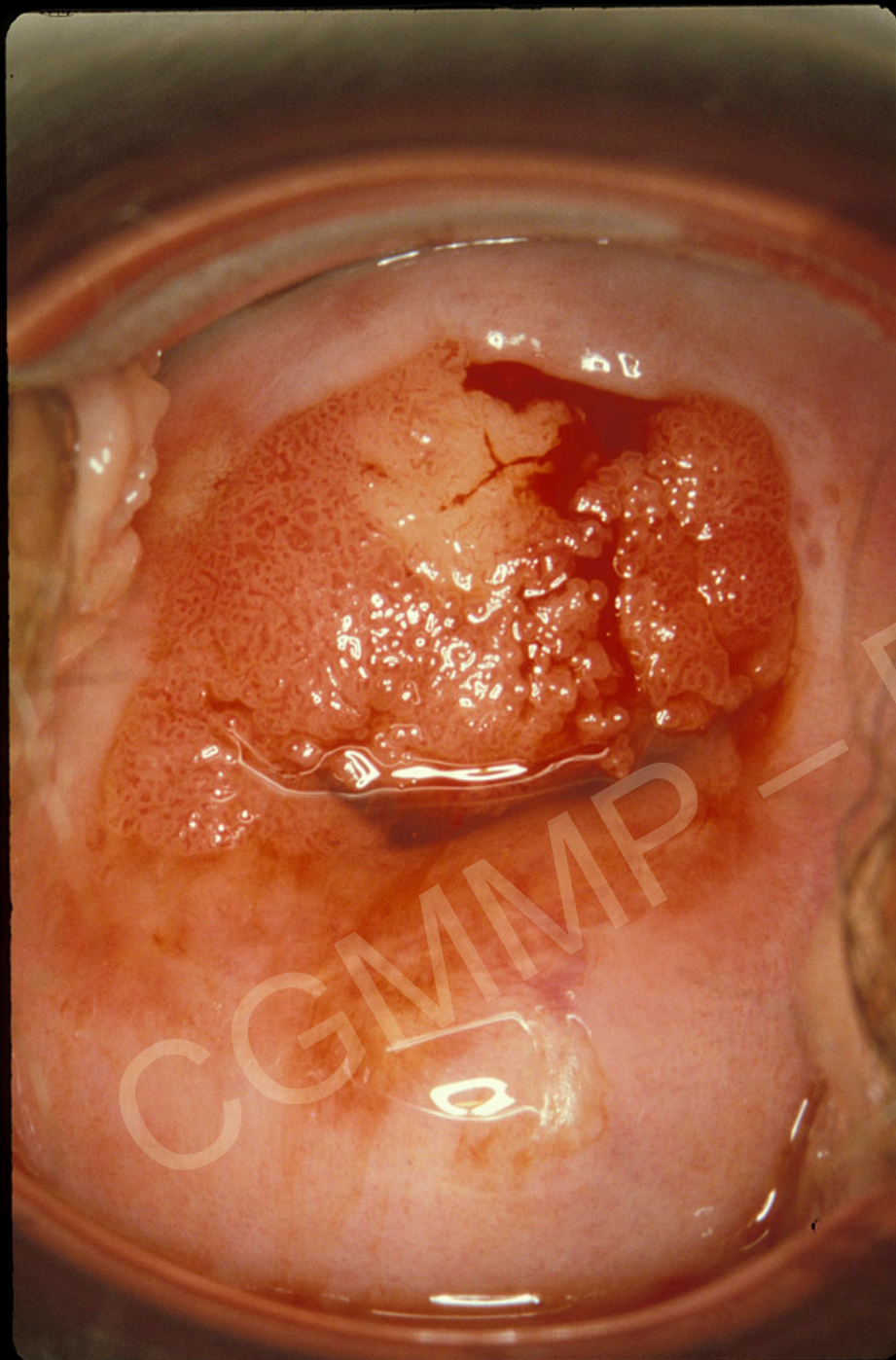
Diagnostic sur la pièce opératoire

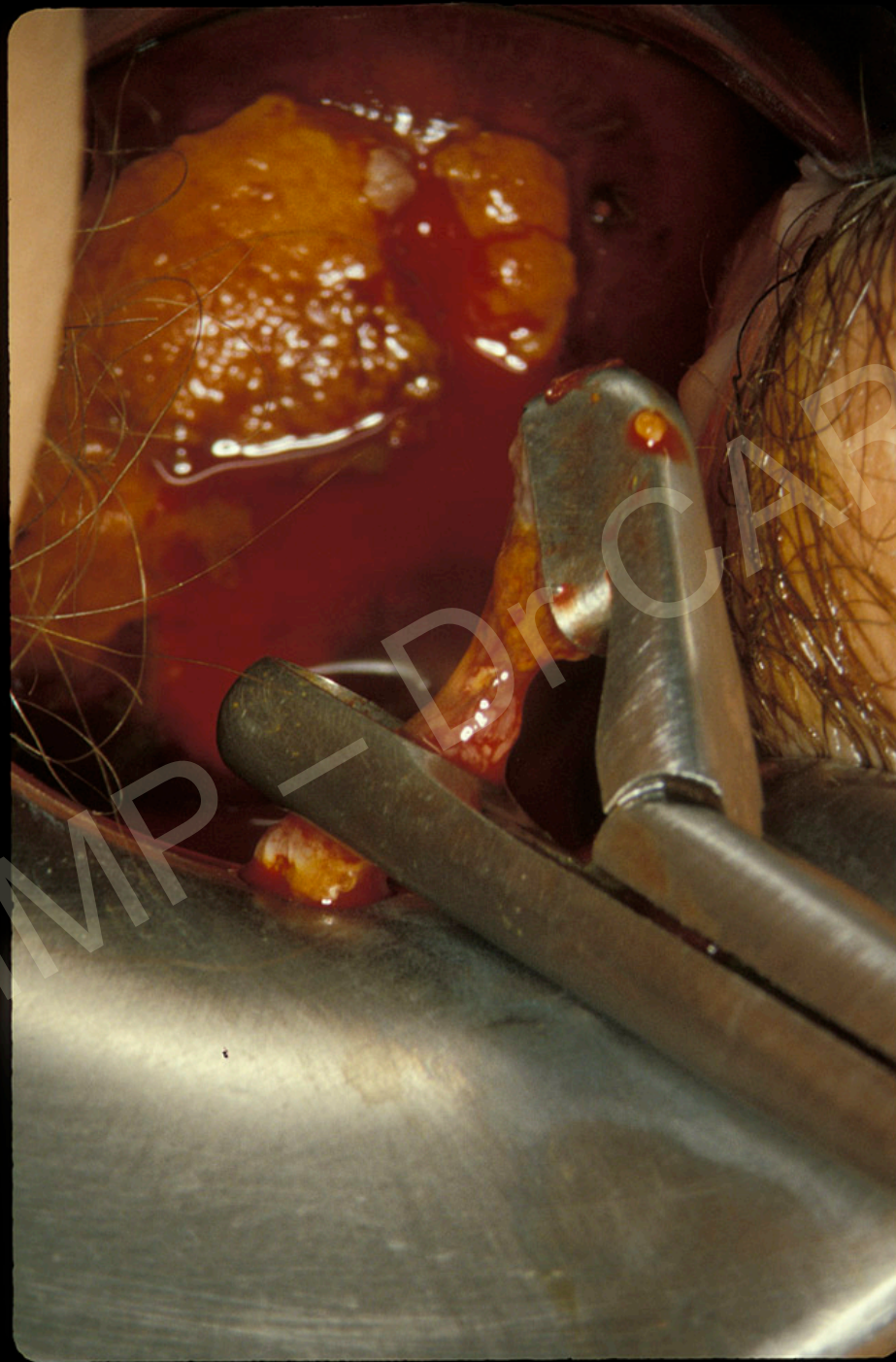
Quand l'aspect colposcopique suggère un cancer

La biopsie n'a de valeur que si elle confirme l'invasion

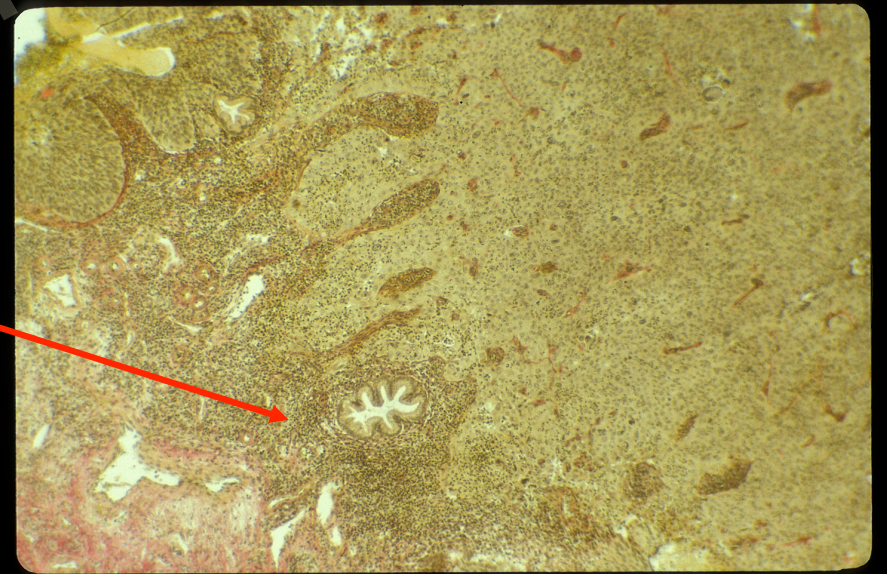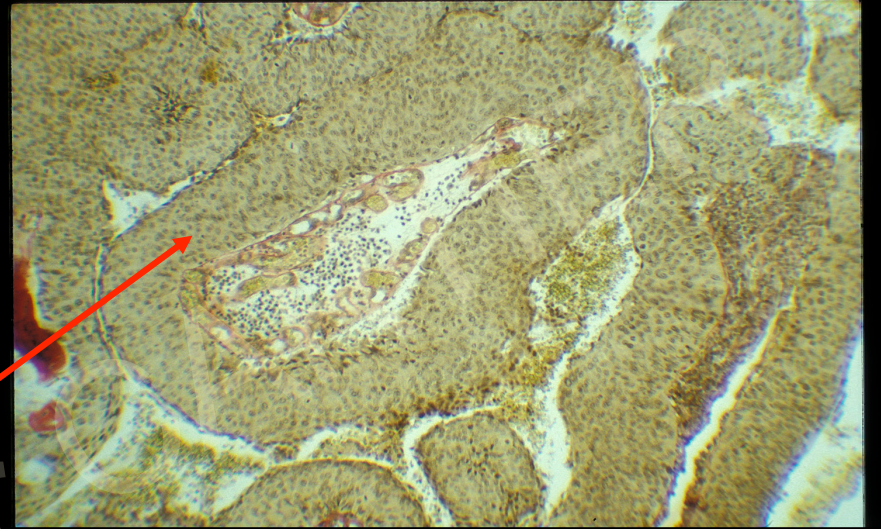
Une biopsie négative ne signifie pas l'absence de cancer car la méthode de prélèvement peut être inappropriée

Le diagnostic de cancer invasif peut être considéré comme définitif quelle que soit la méthode de prélèvement utilisée si le fragment est suffisamment large et profond pour qu'il n'y ait aucun doute sur l'invasion





CGMMP - Dr. CARTIER



Signes évocateurs d'invasion

Conclusion

Invasion aspects multiples allant du cancer occulte à la forme évidente

Apprendre à reconnaître les signes discrets souvent en périphérie de cancers évolués

Pas de traitement destructeur des lésions de haut grade

CGMMP – Dr CARTIER

Cancers invasifs

aspects colposcopiques

Formes papillaires

CGMMF - Dr CARTIER

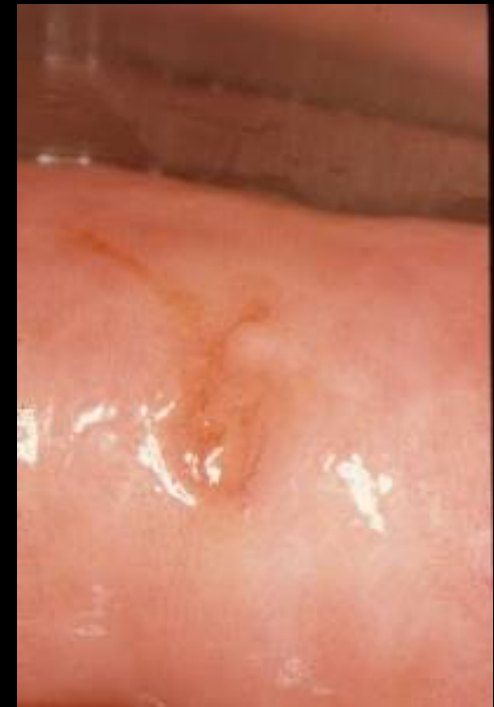Cancers invasifs stades précoces aspects colposcopiques

Ulcération à bords et fond irrégulier

Relief anormal : rétraction

zone saillante

Lésion à surface irrégulière



Cancers invasifs aspects colposcopiques

Formes occultes

CGMMP — Dr CARTIER

Cancers occultes

absence ou discrétion des signes colposcopiques

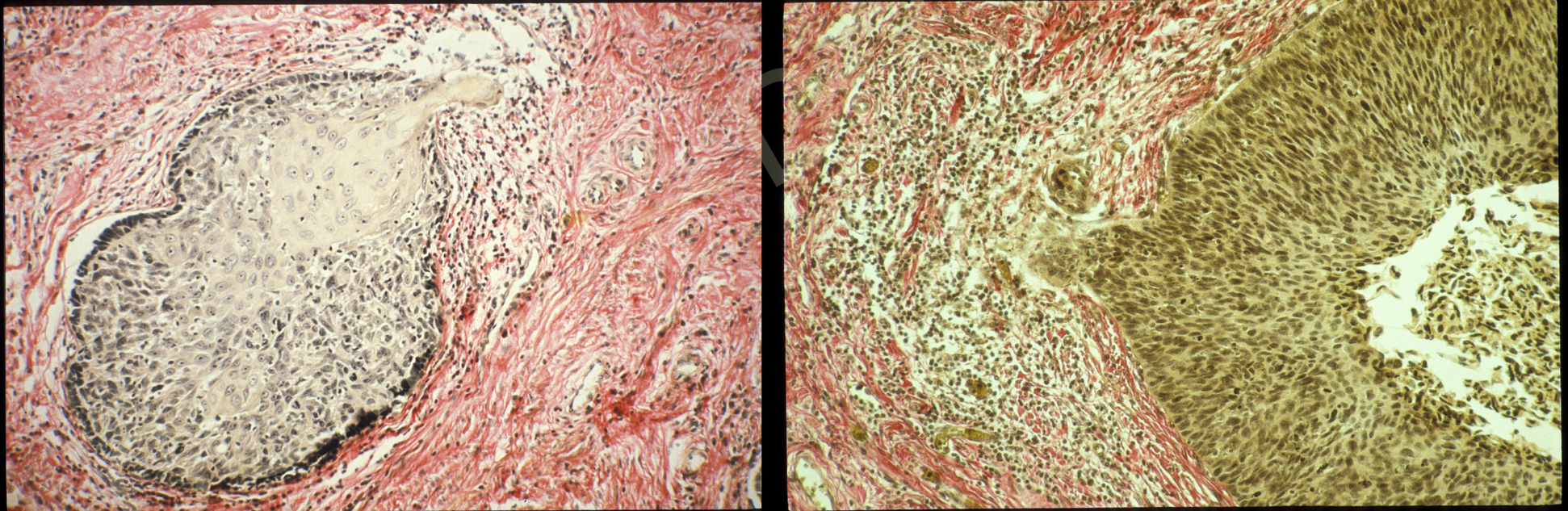
Stades précoces

Cancers volumineux mais peu accessibles à l'examen colposcopique

Cancers occultes (1)

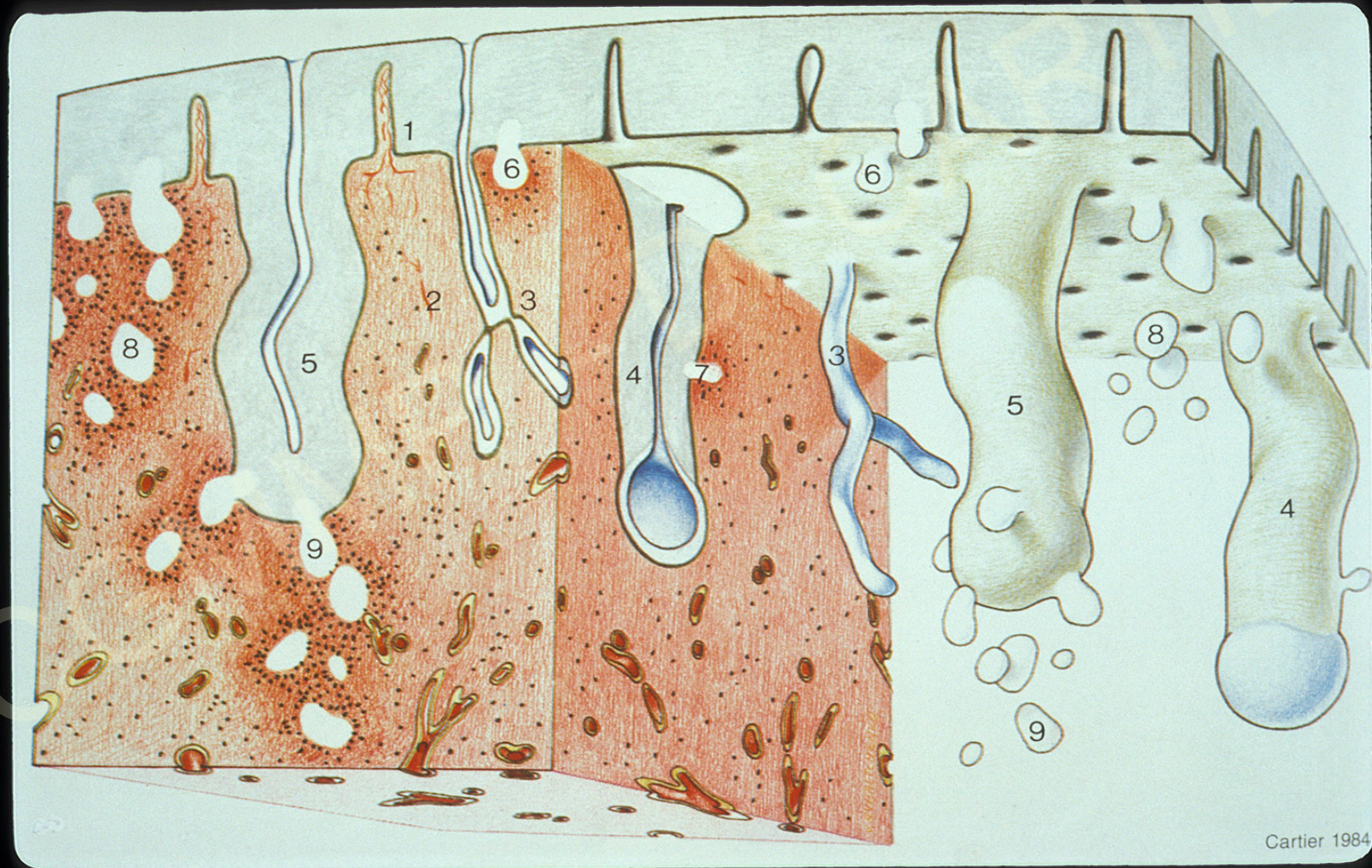
Stades précoces

L'aspect colposcopique est celui d'une lésion intra-épithéliale
diagnostic sur la pièce de conisation

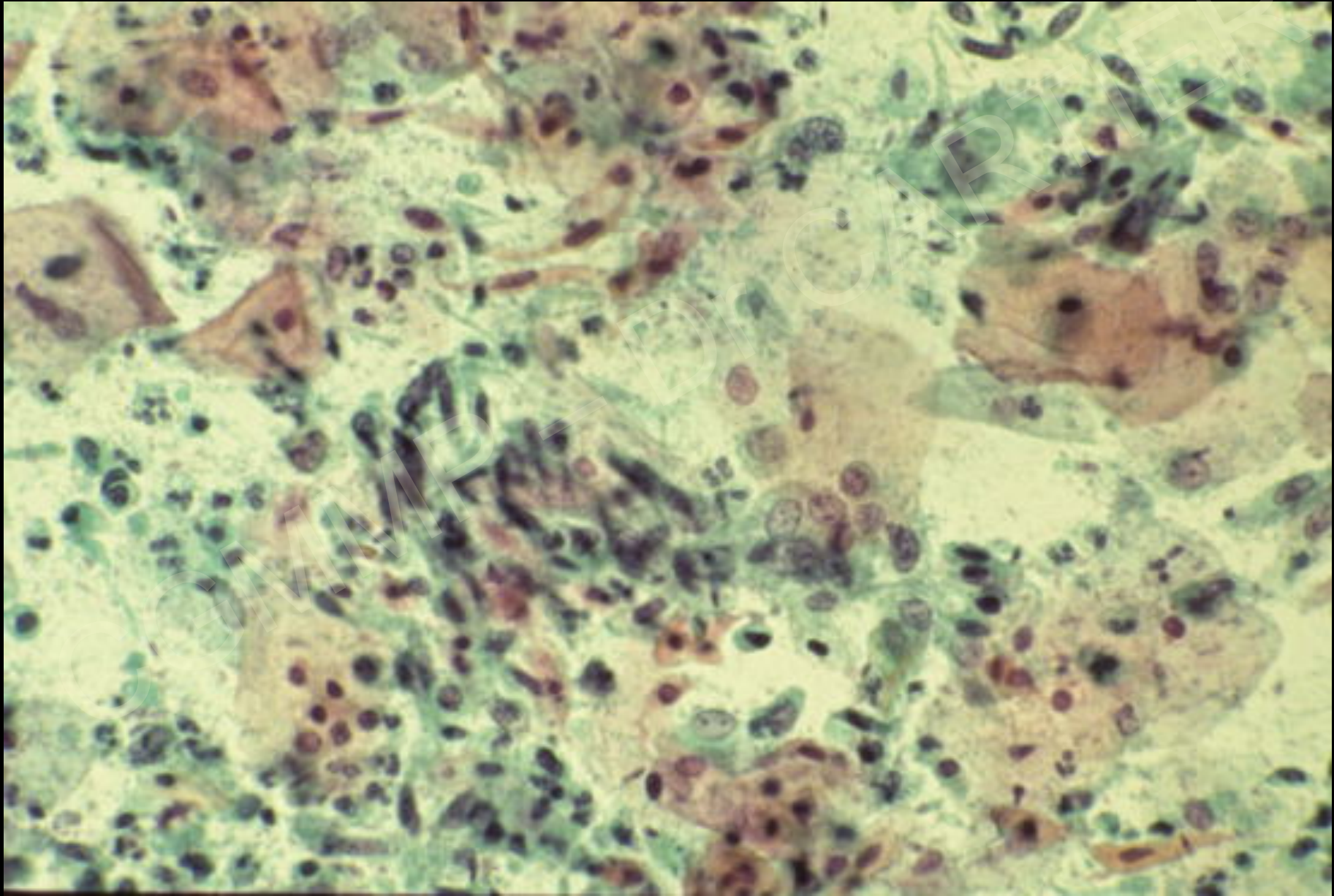


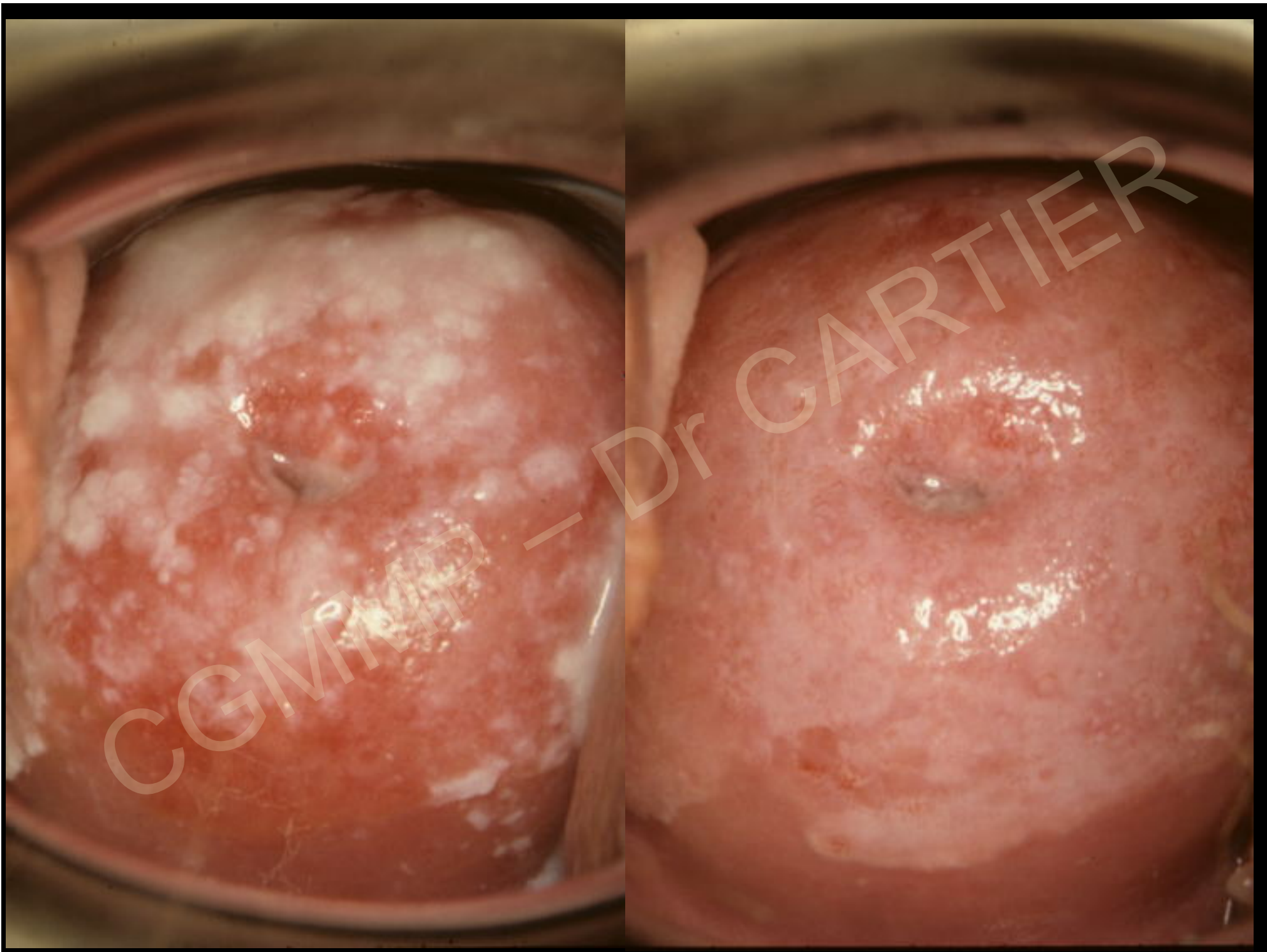
Pas de traitement destructeur pour les HSIL (CIN 2 et 3)

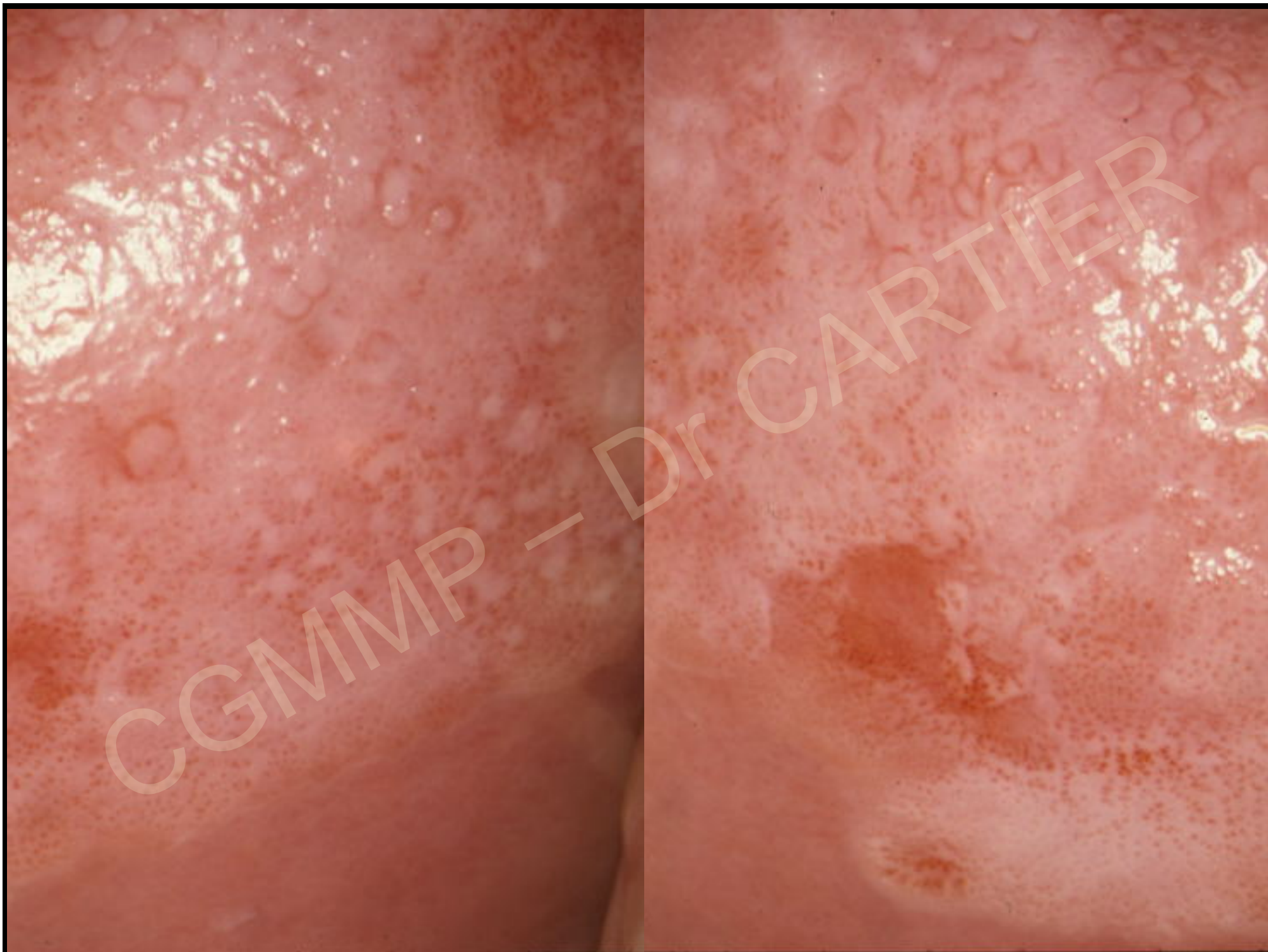Les premiers stades des cancers pavimenteux

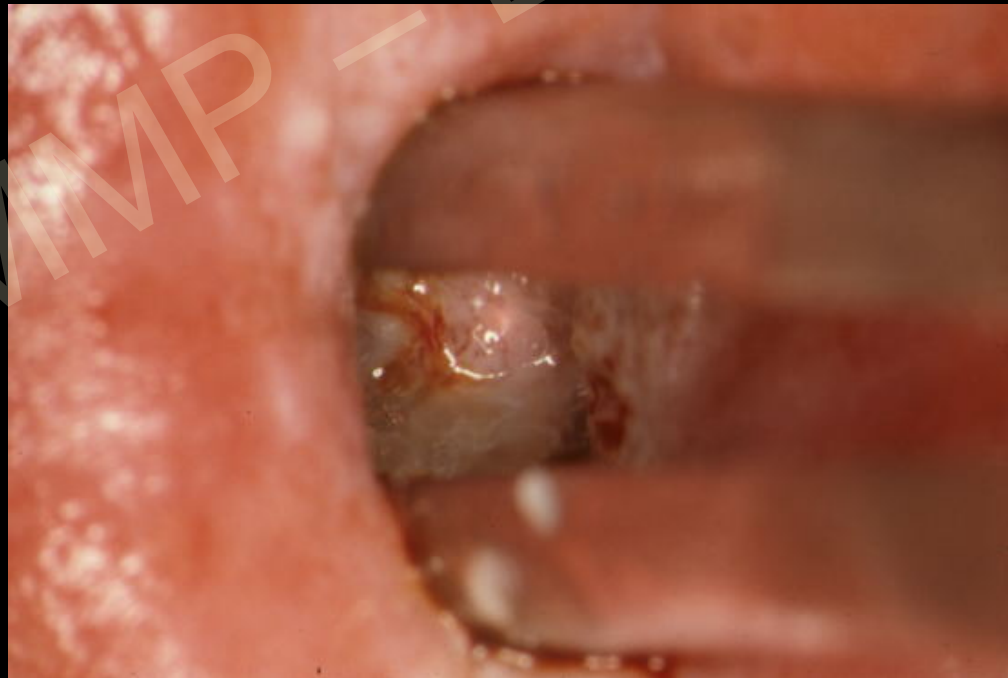
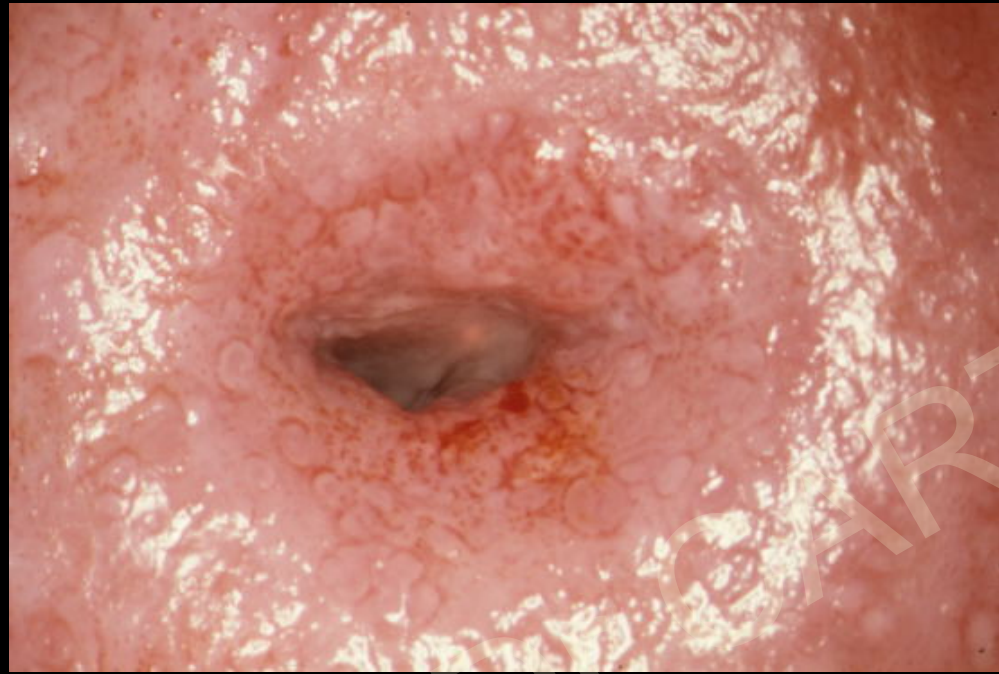
Mme Ros... 42 ans frottis HG

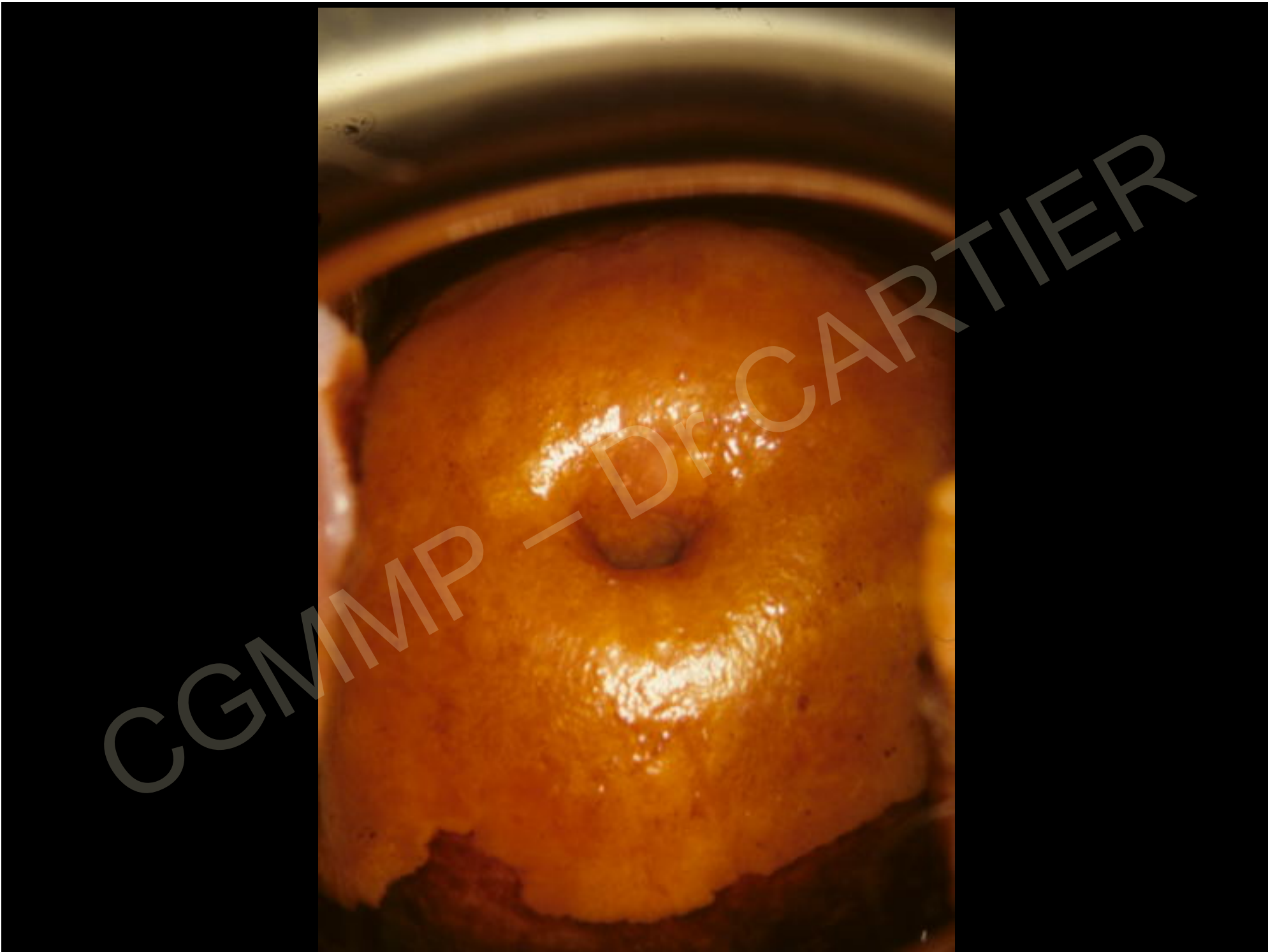


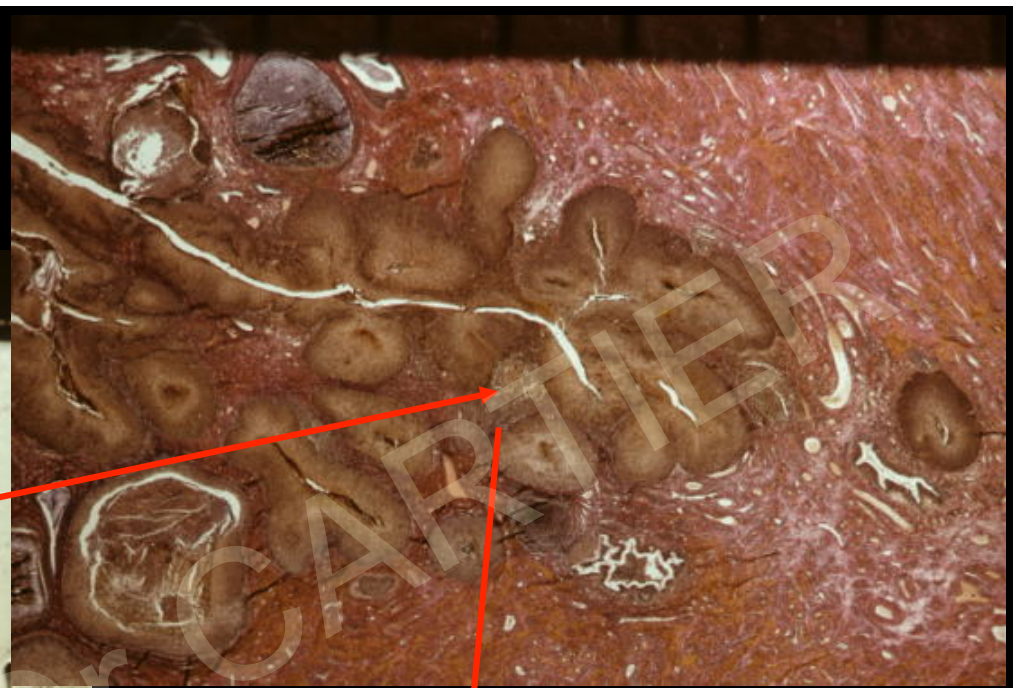







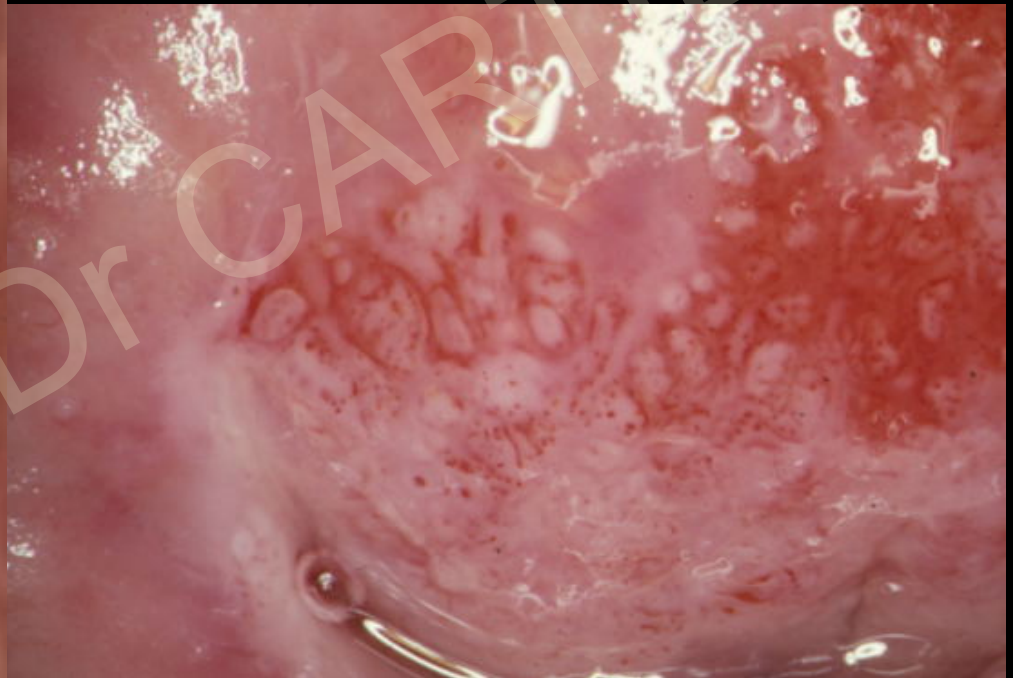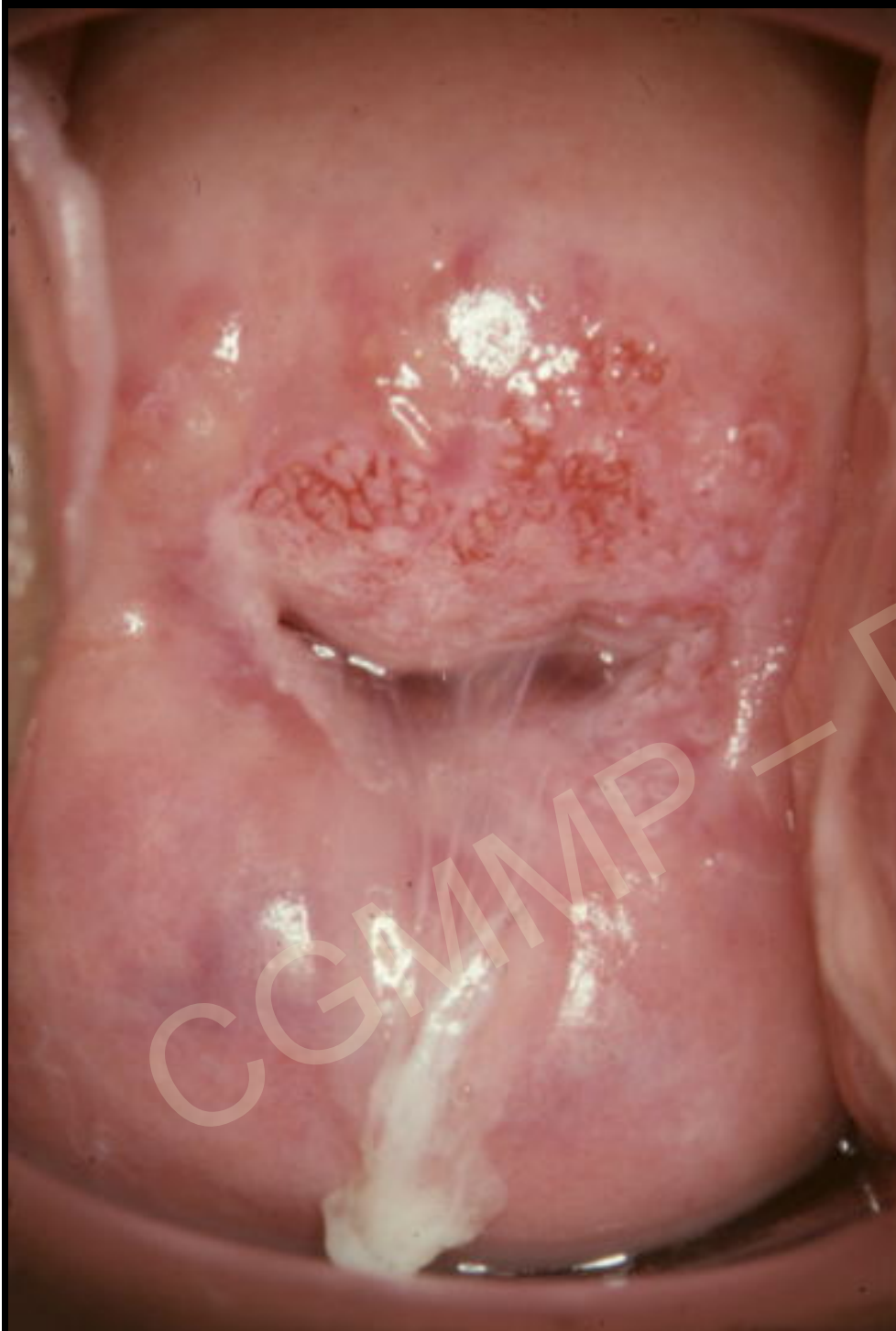
CGMMP - DR. MARTIER



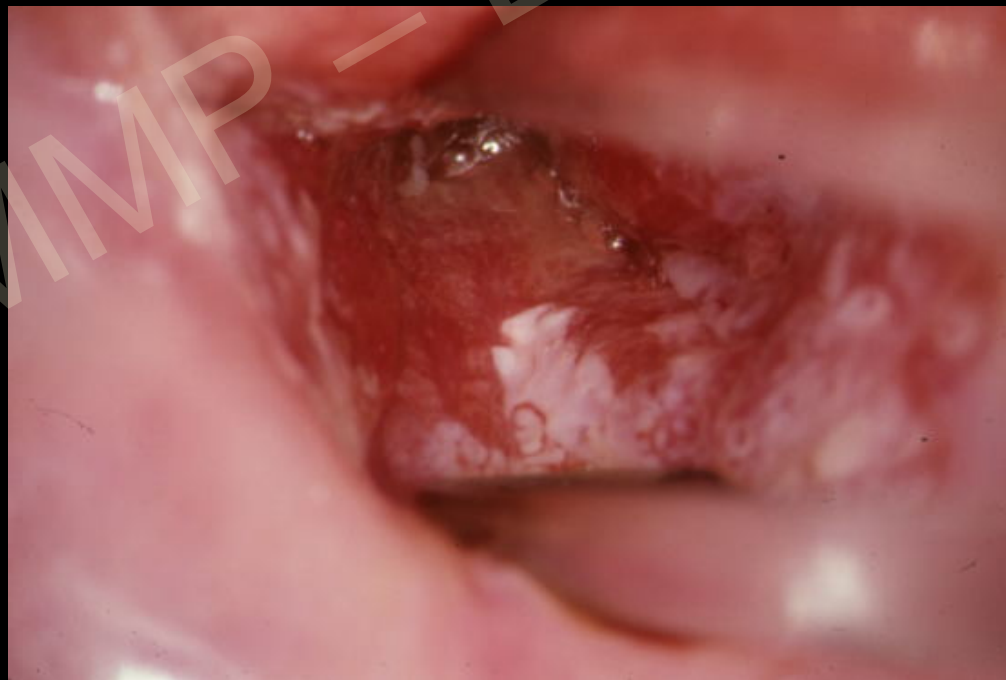
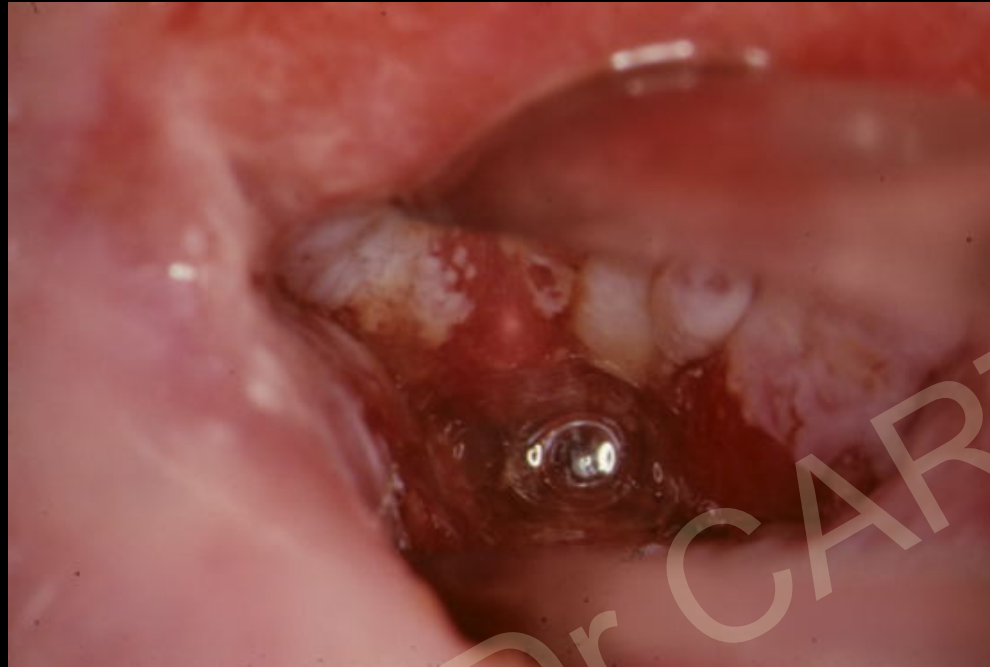
CGMMP - FOR CARTIER

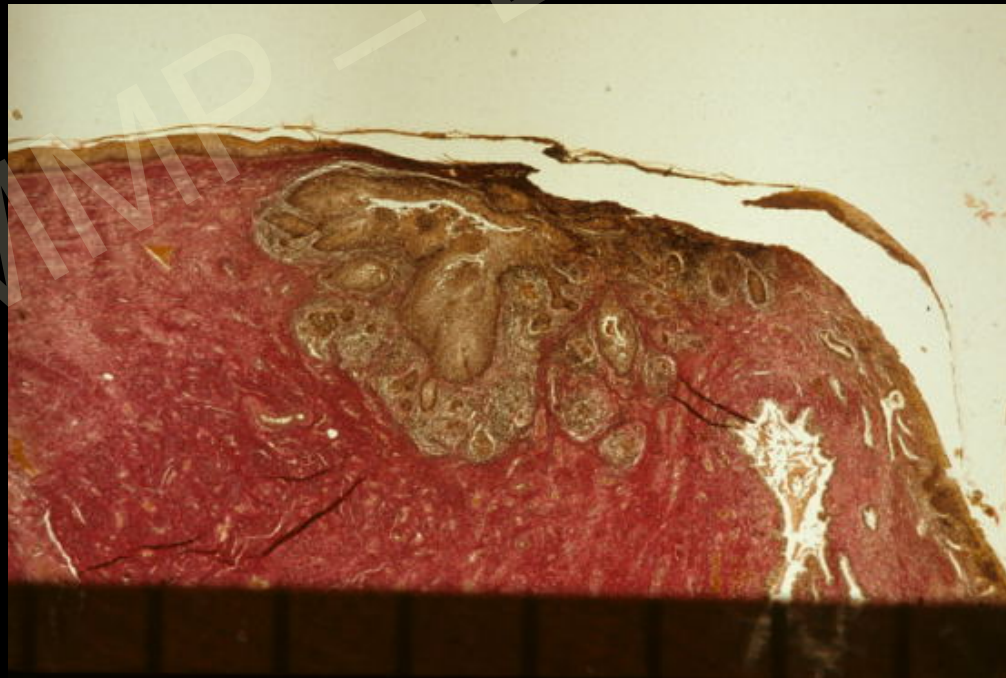
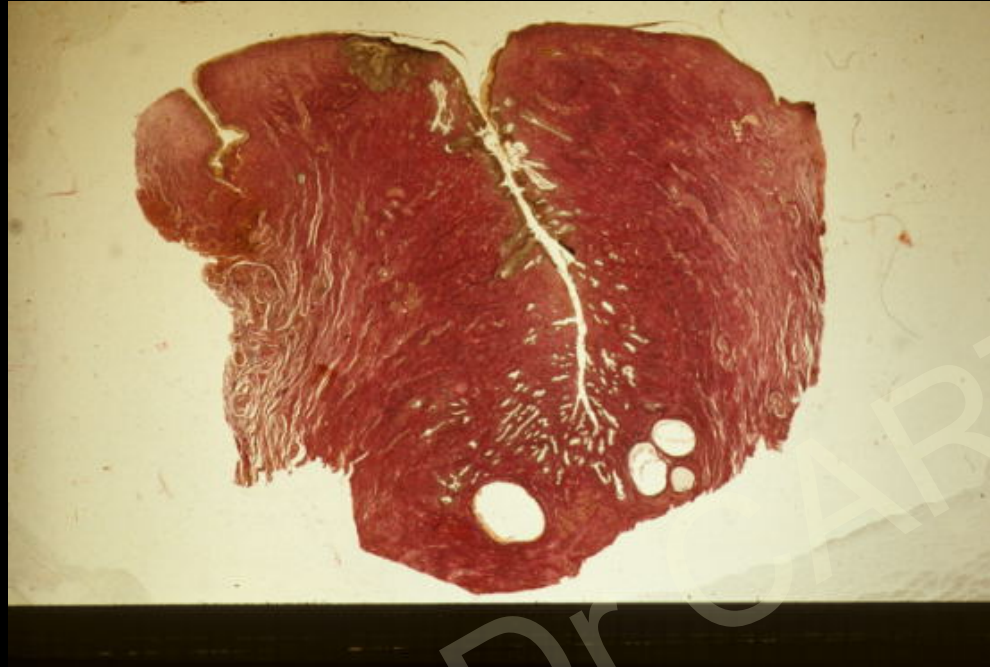Mme Zim...



CGMMP - Dr CARTIER



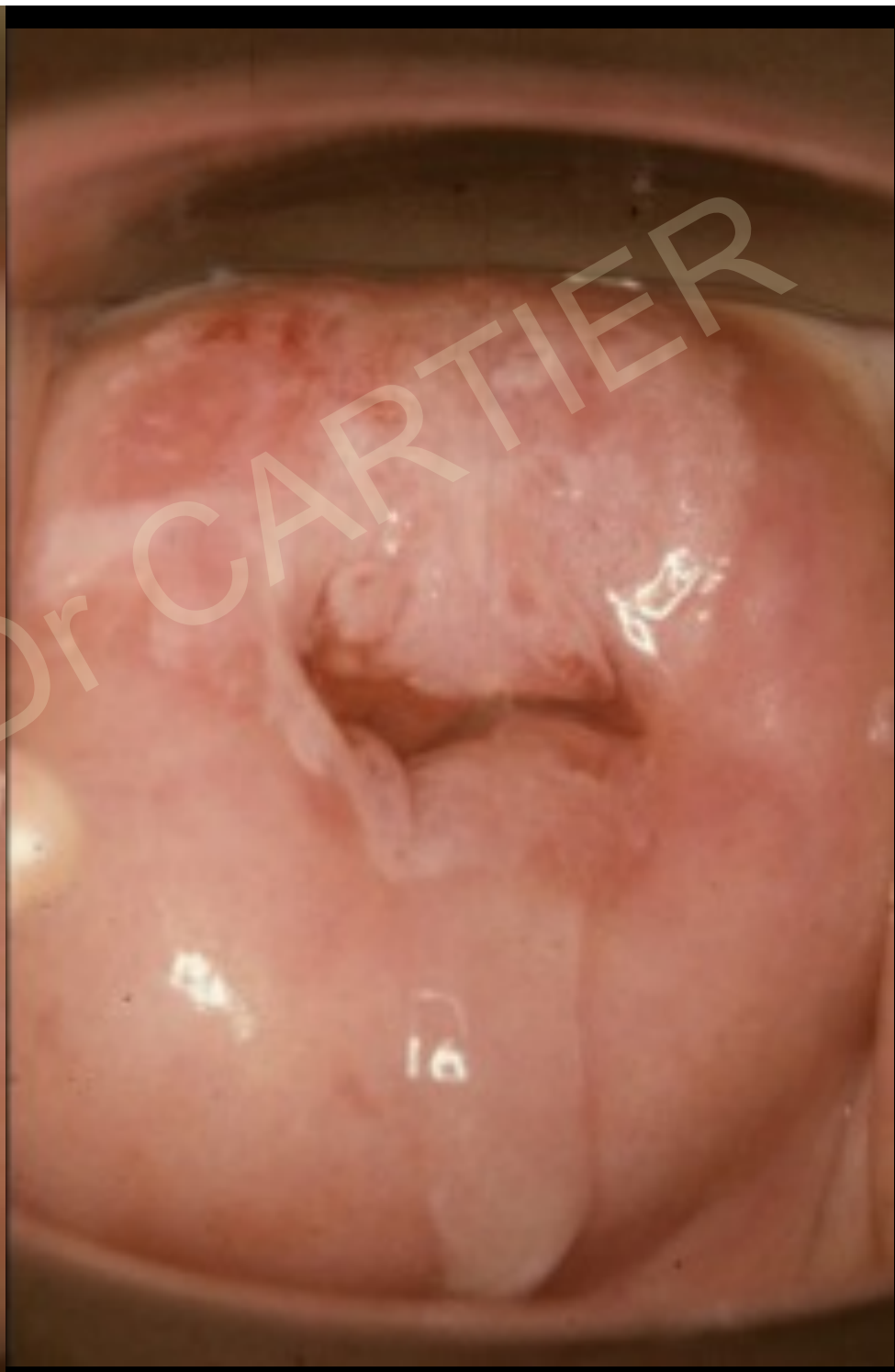
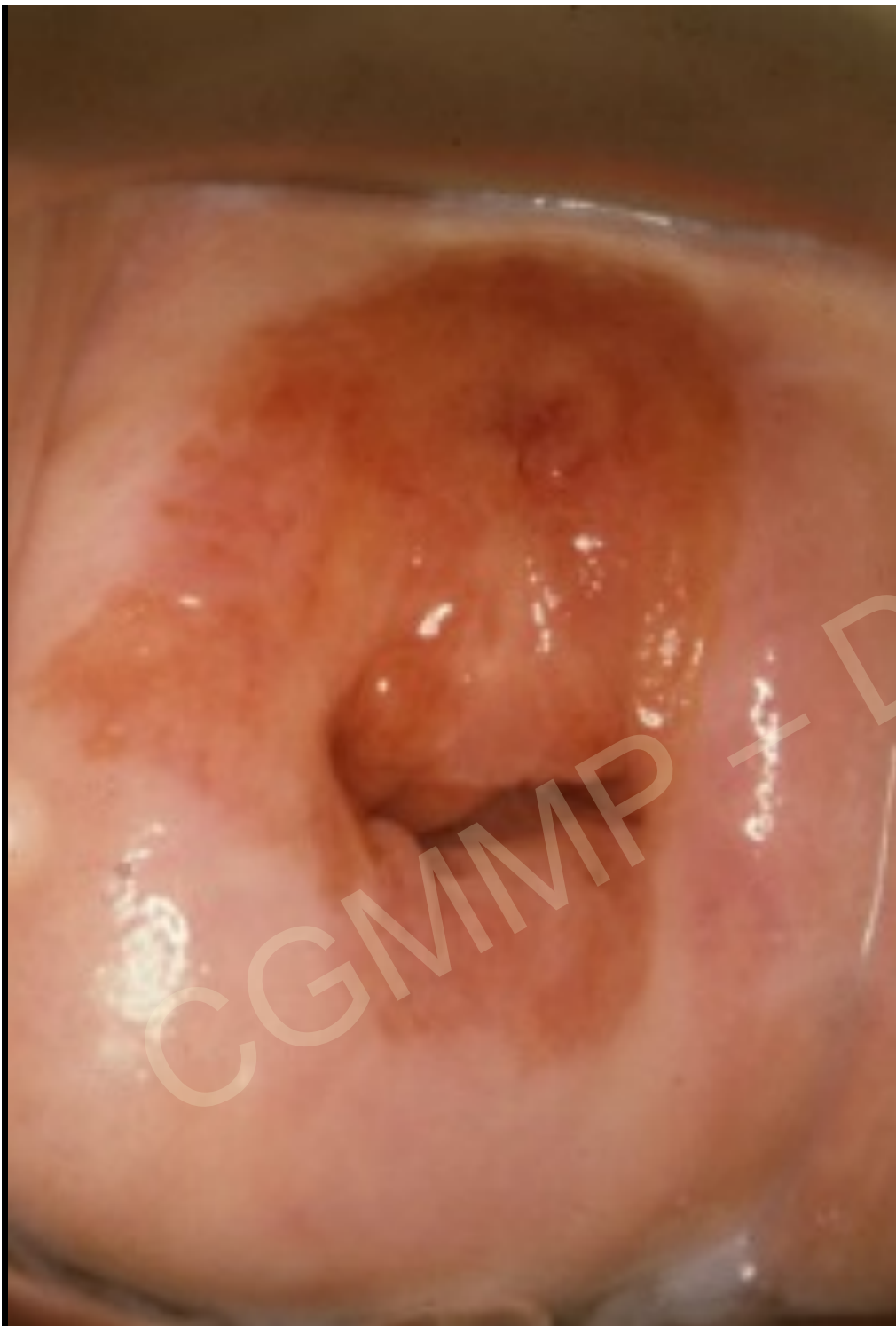CGMMP - Dr CARTIER

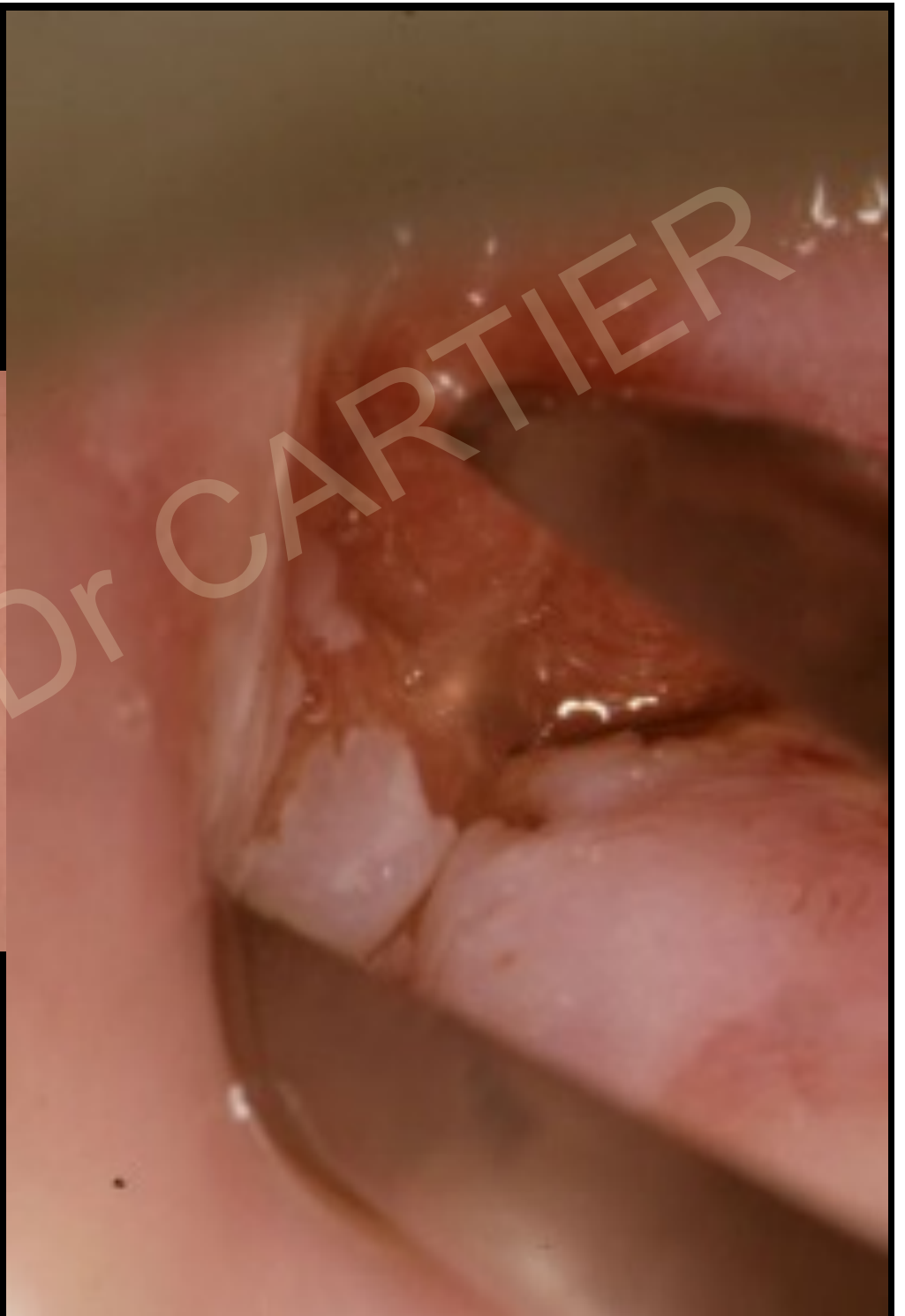
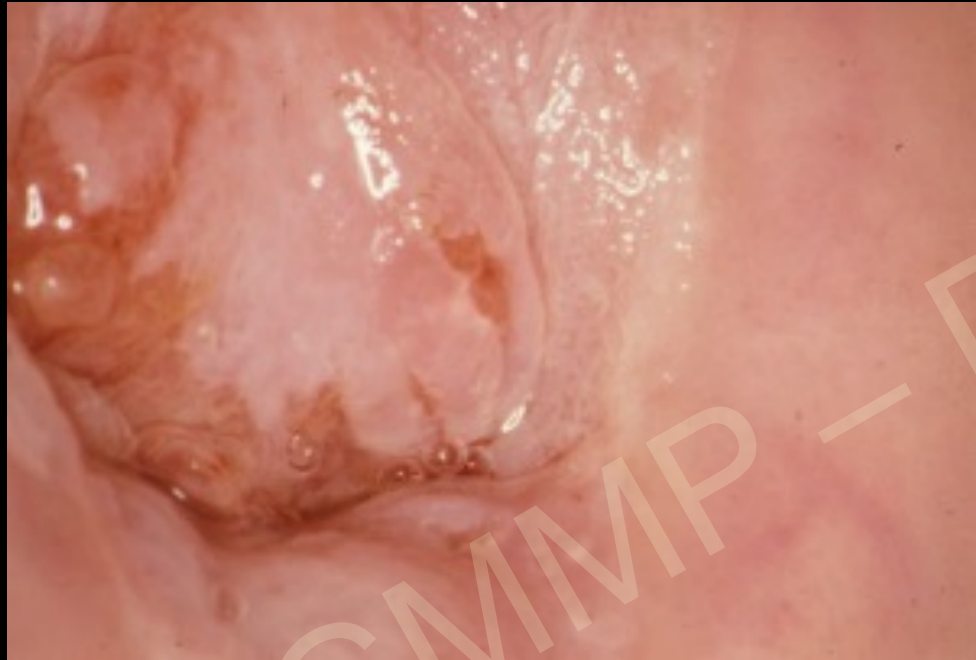
CGMMP - Dr. CARTIER

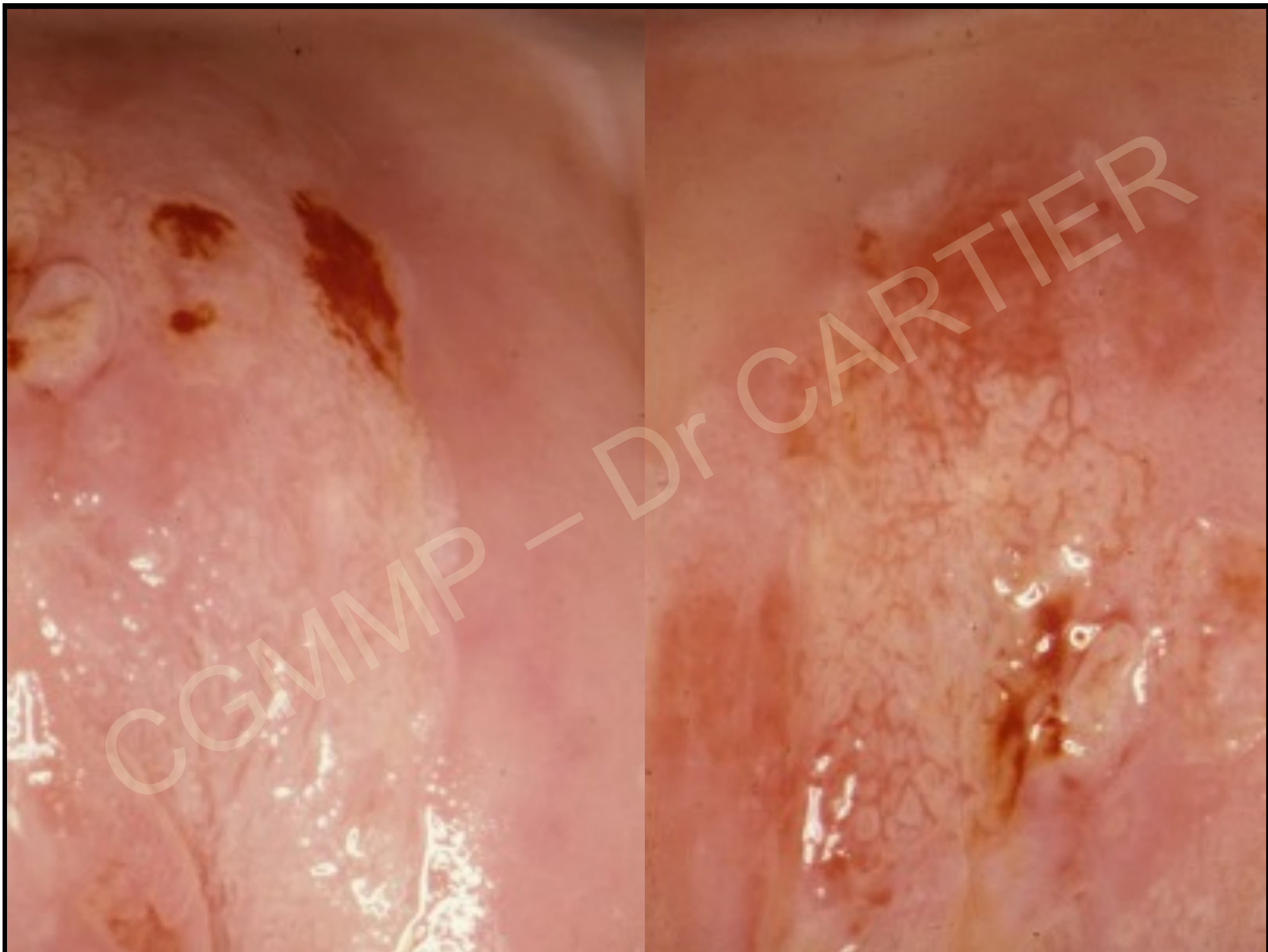
Pas de diagnostic d'invasion débutante ni de
micro-invasion sur une biopsie

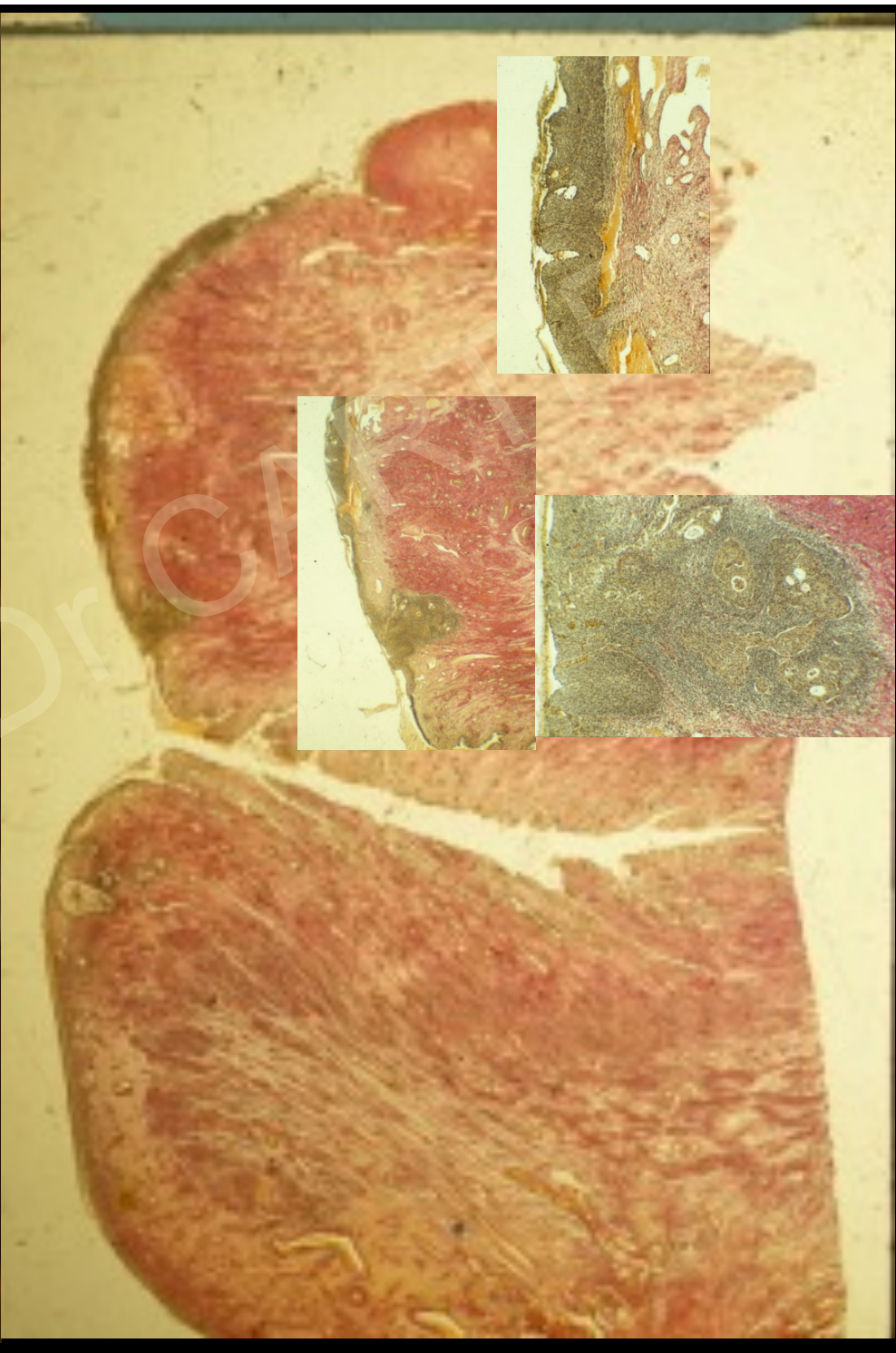
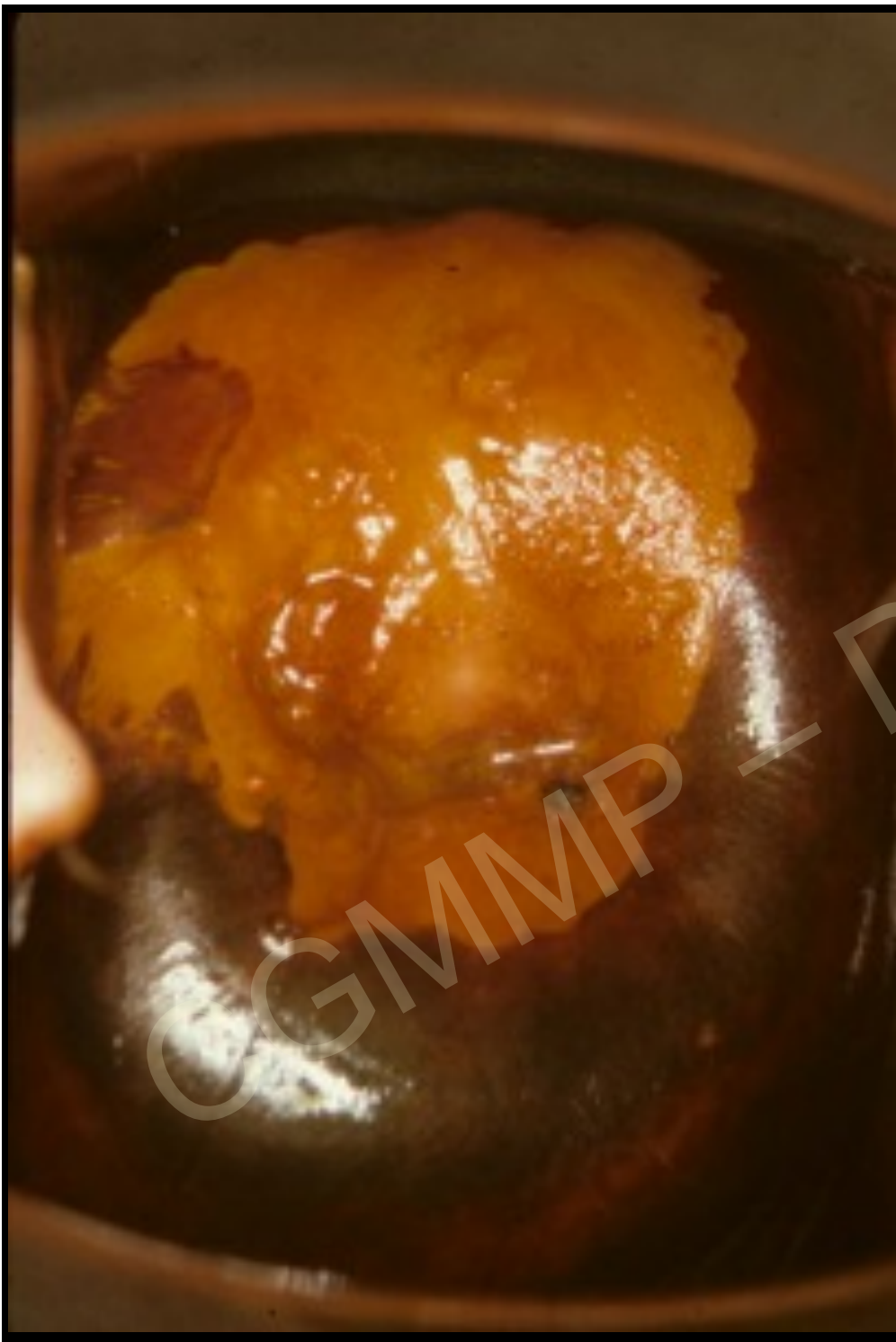Diagnostic sur la pièce opératoire





CGMMP - Dr CARTIER



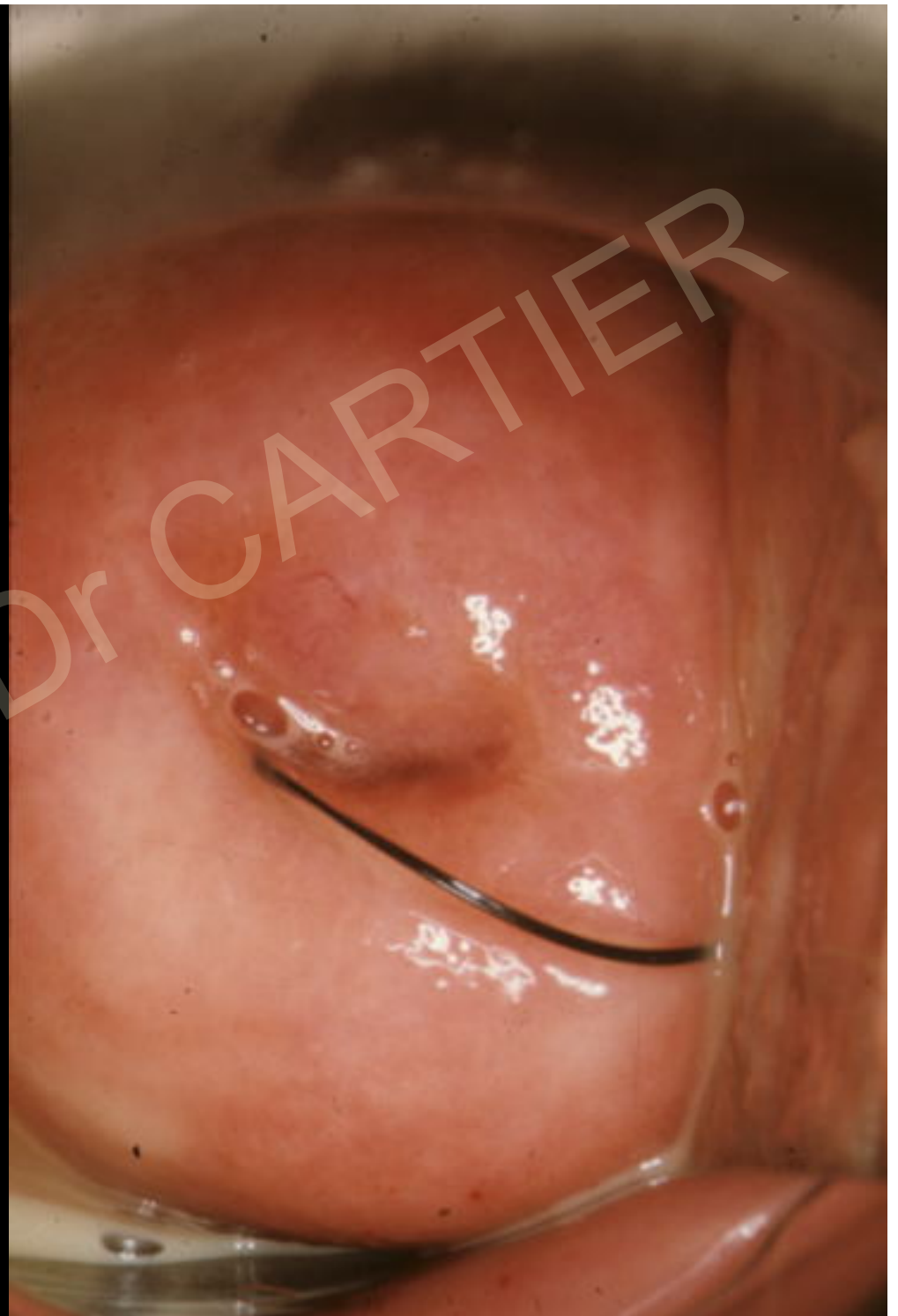

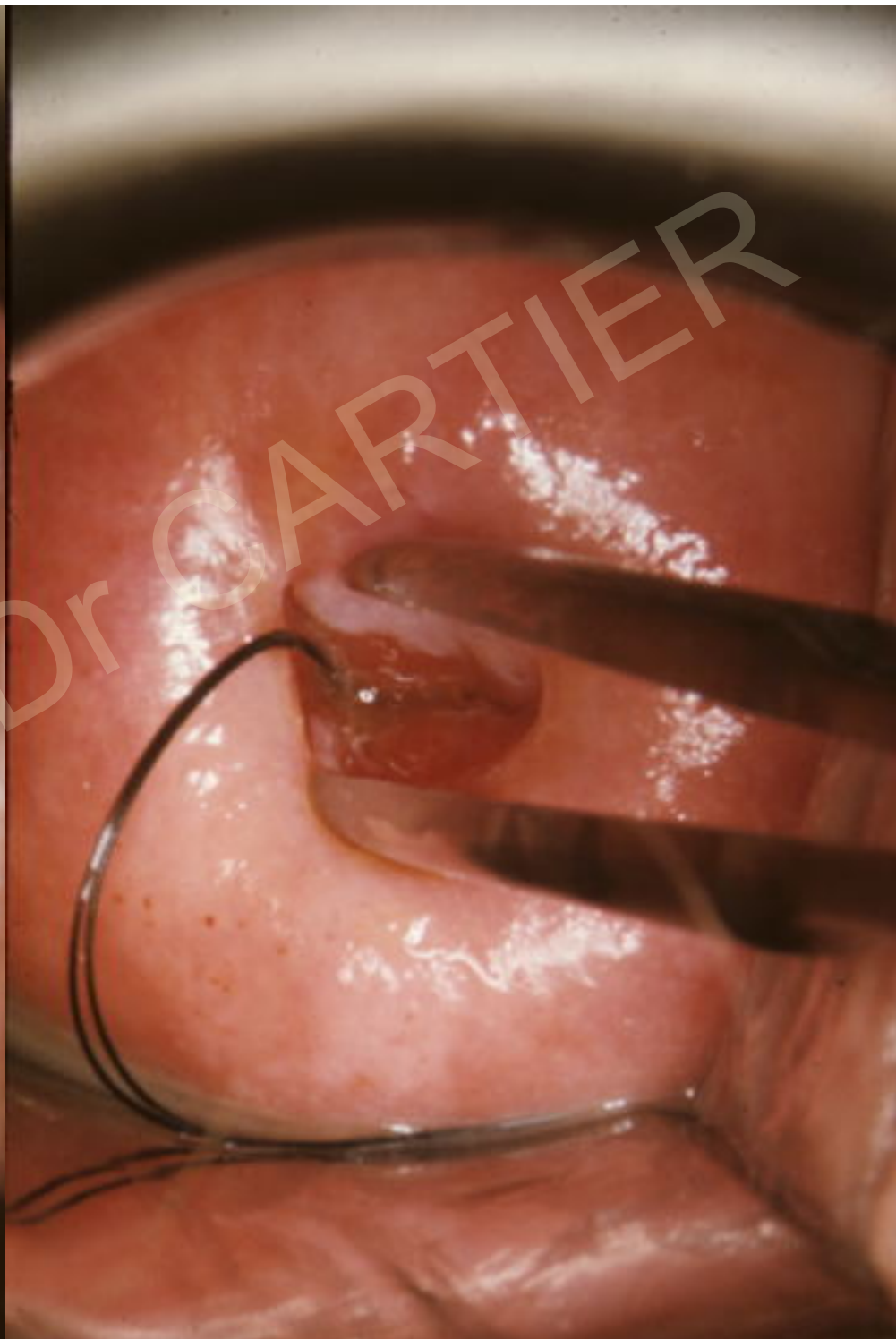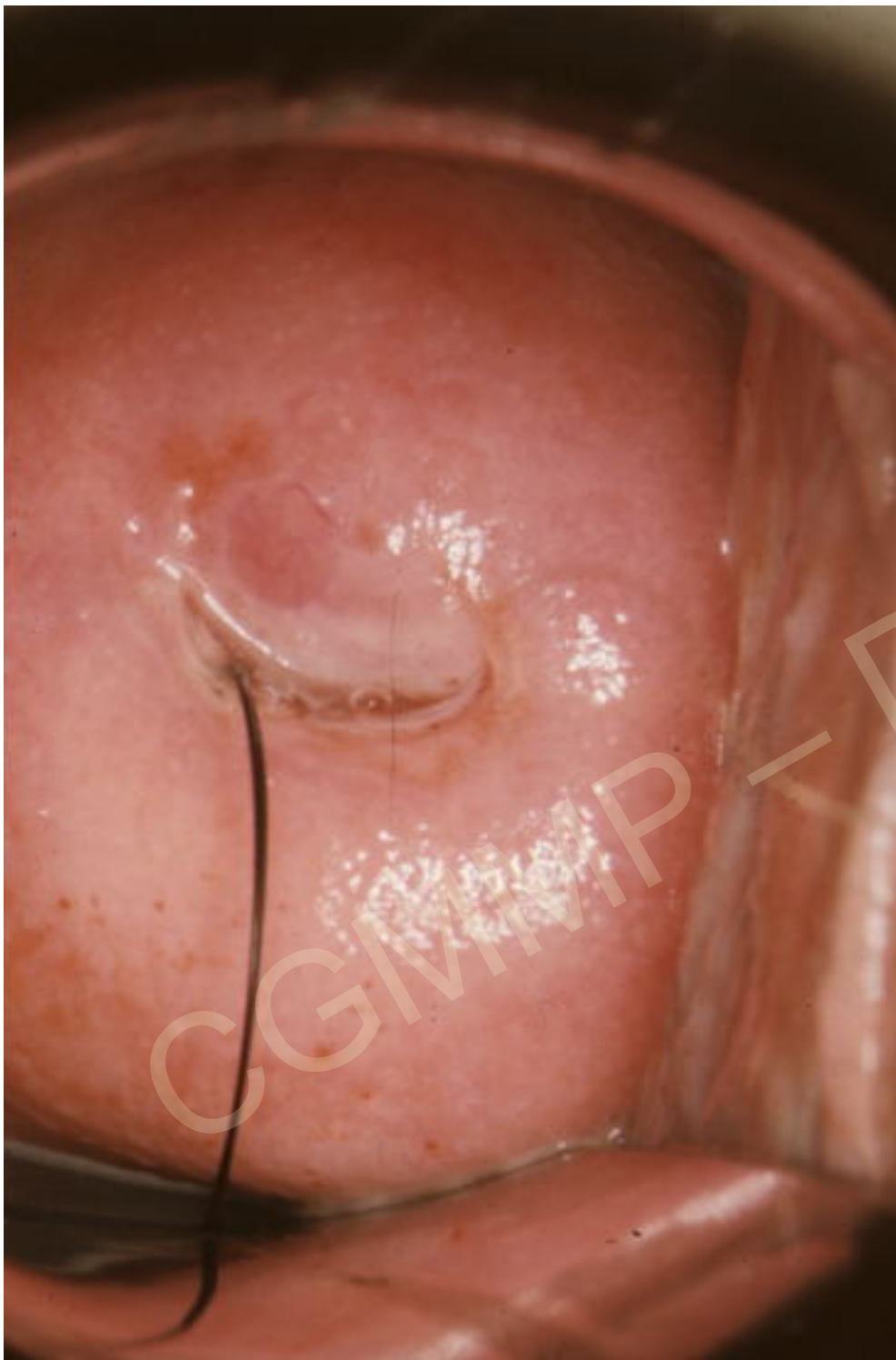Mme Omn...

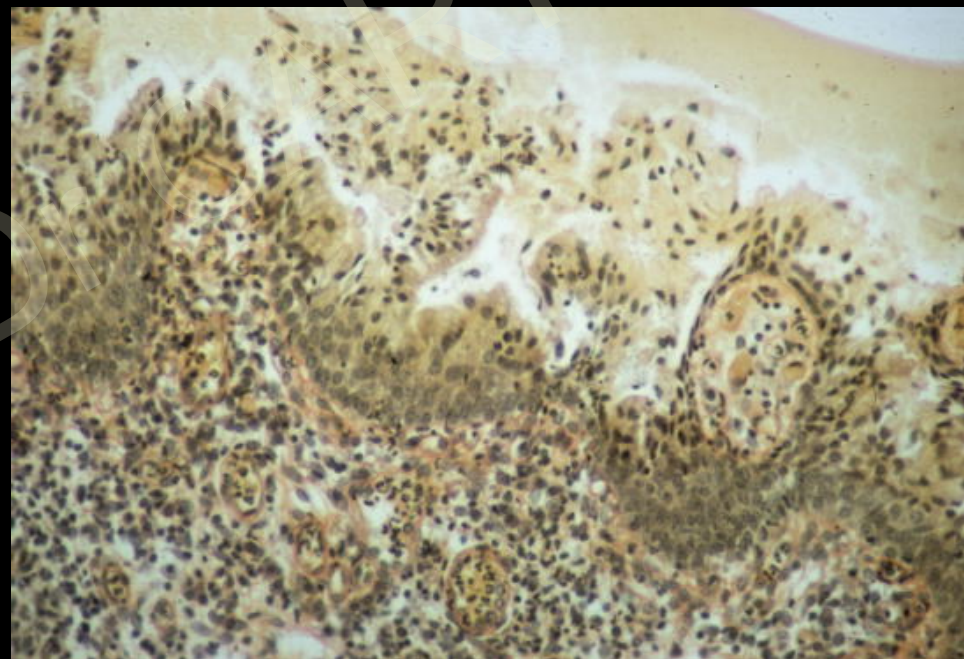
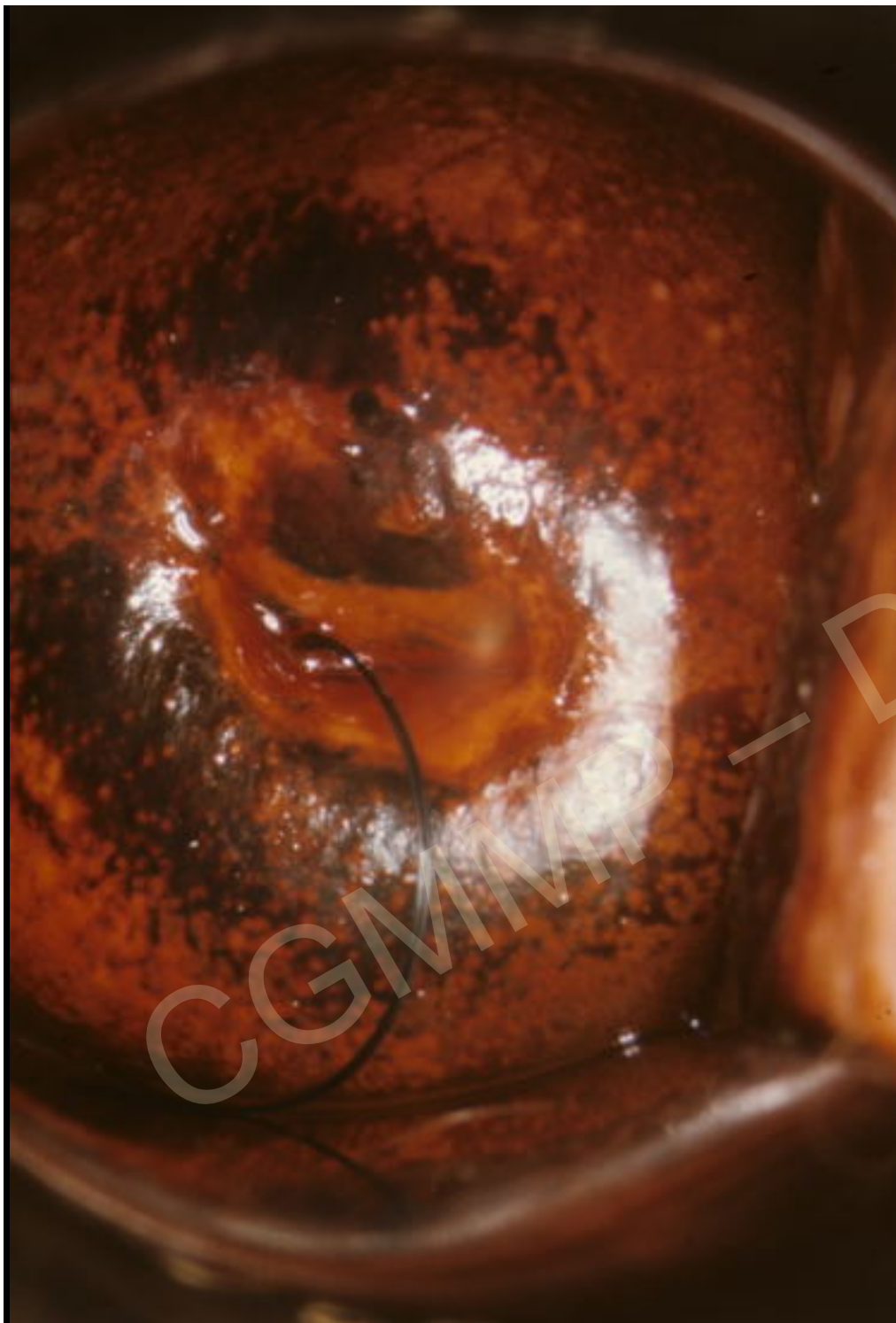38 ans

Infections vaginales
à répétition

Frottis ASC-US

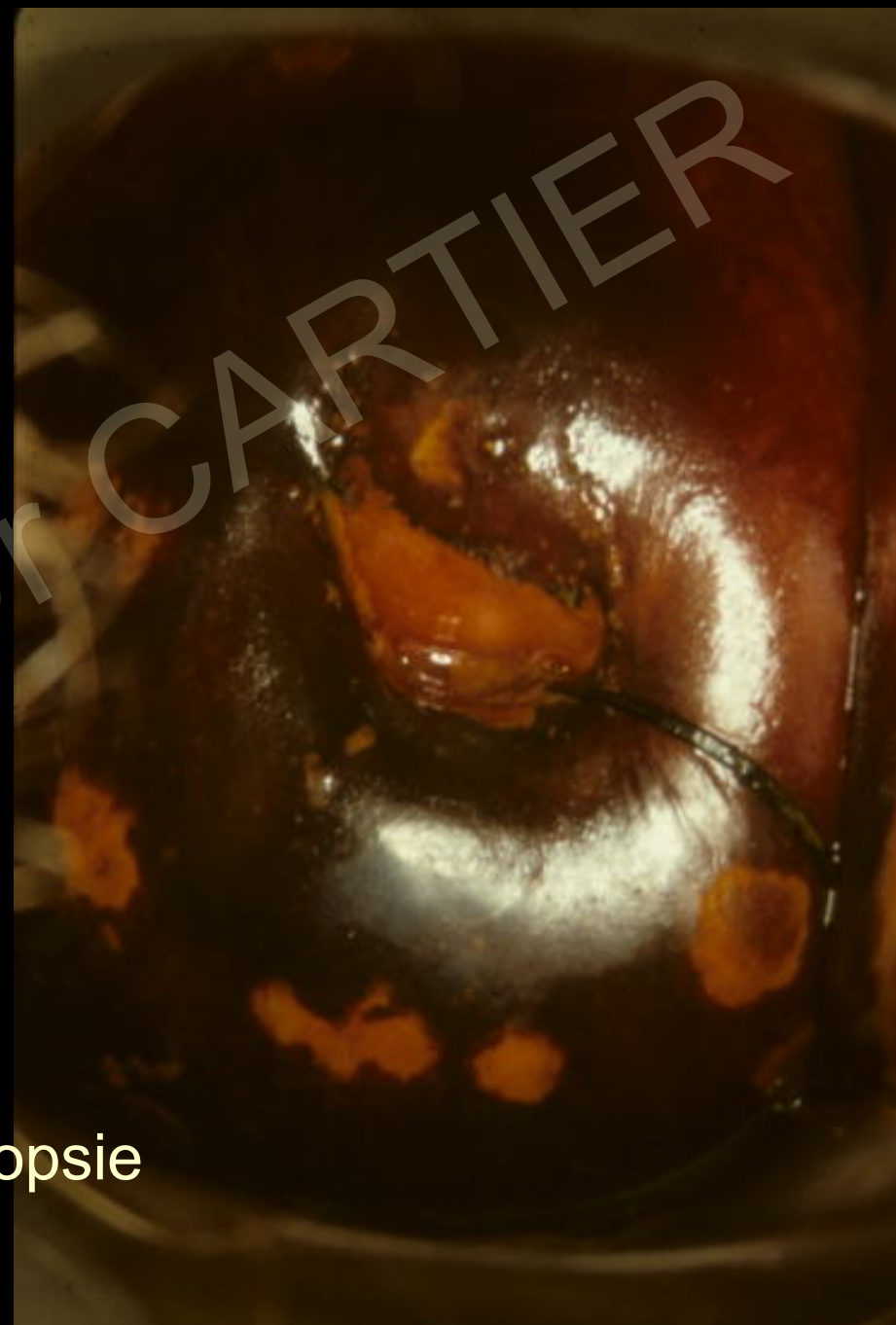
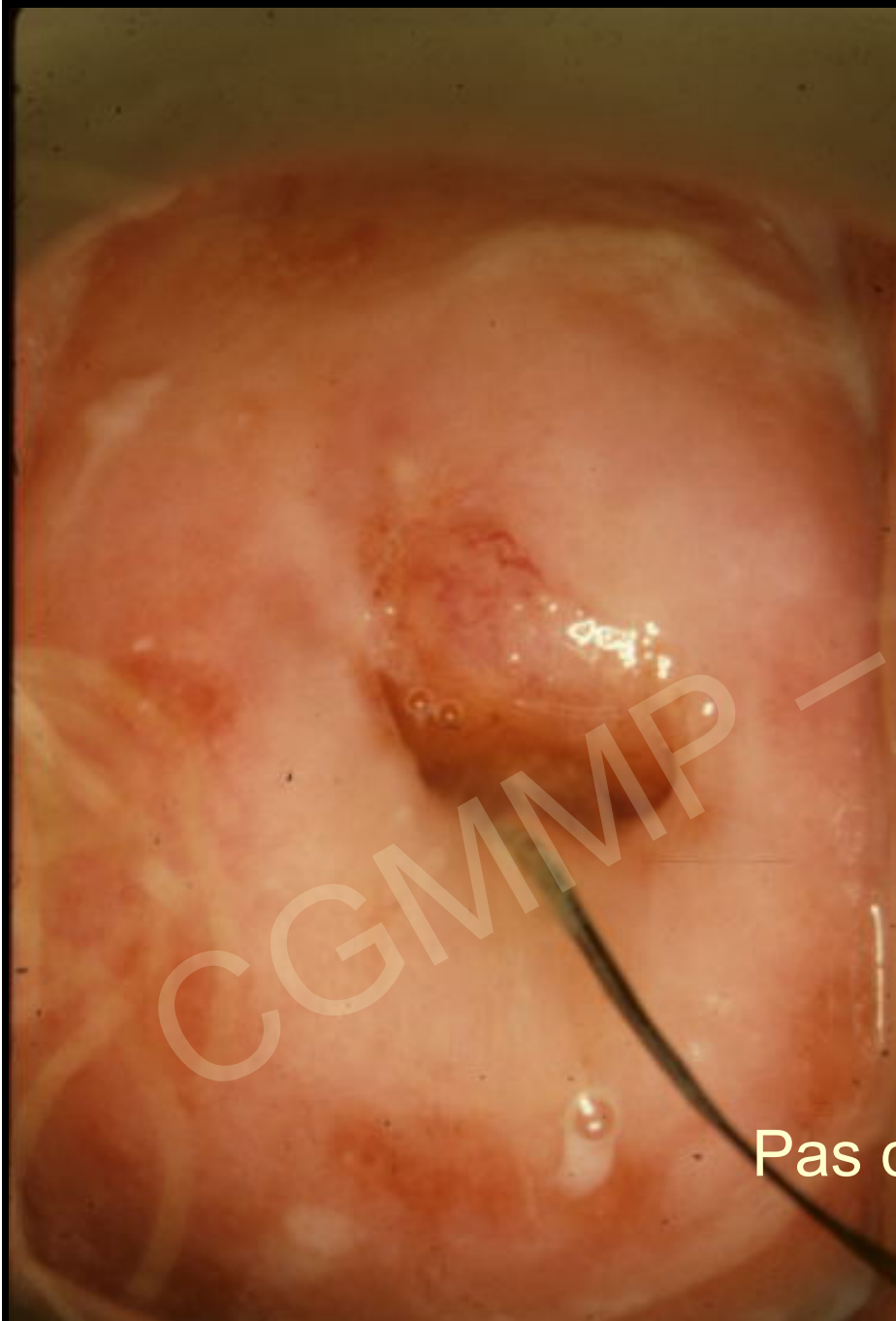




Métaplasie

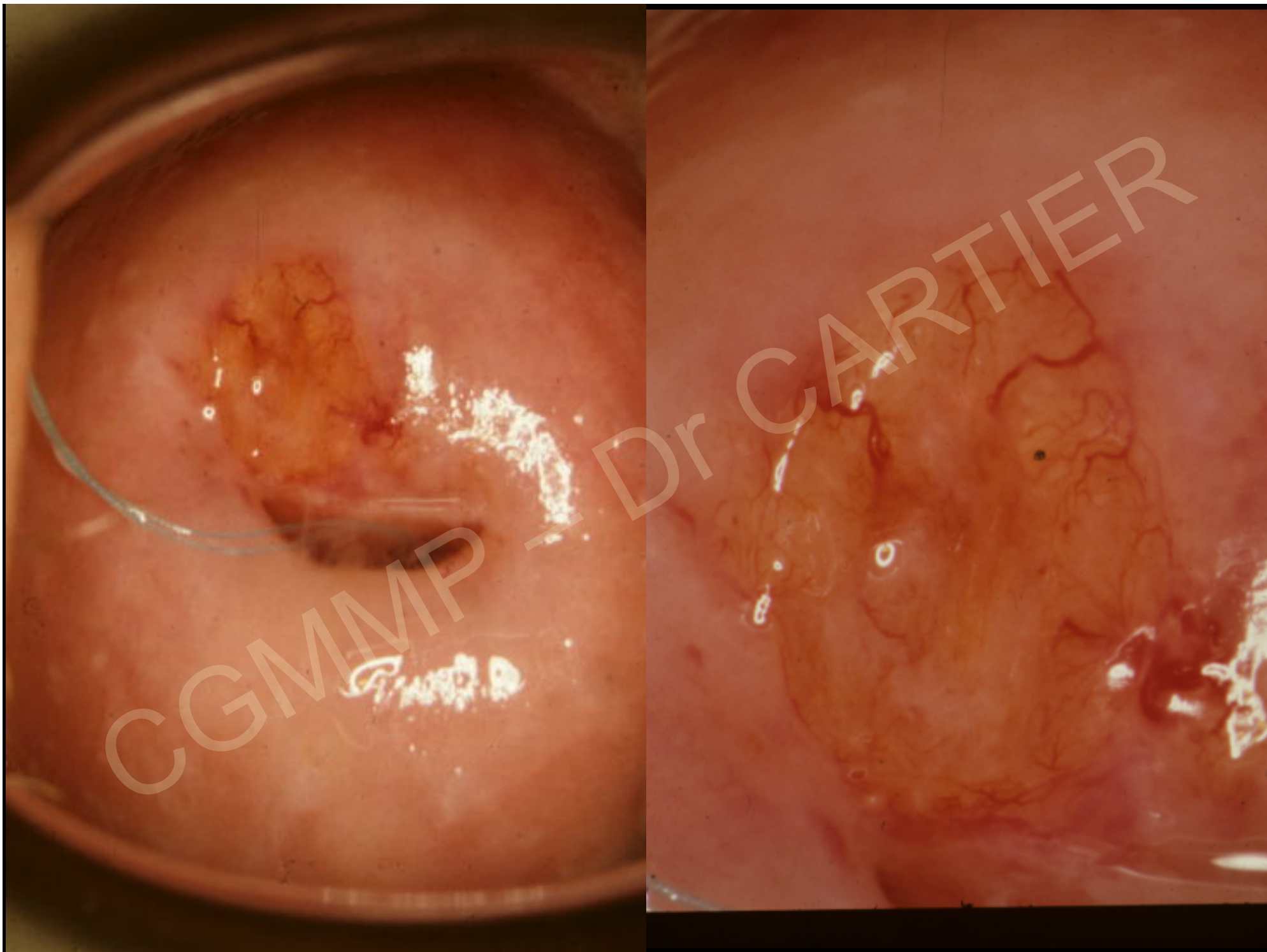
Contrôle 6 mois plus tard après traitement de la trichomonose

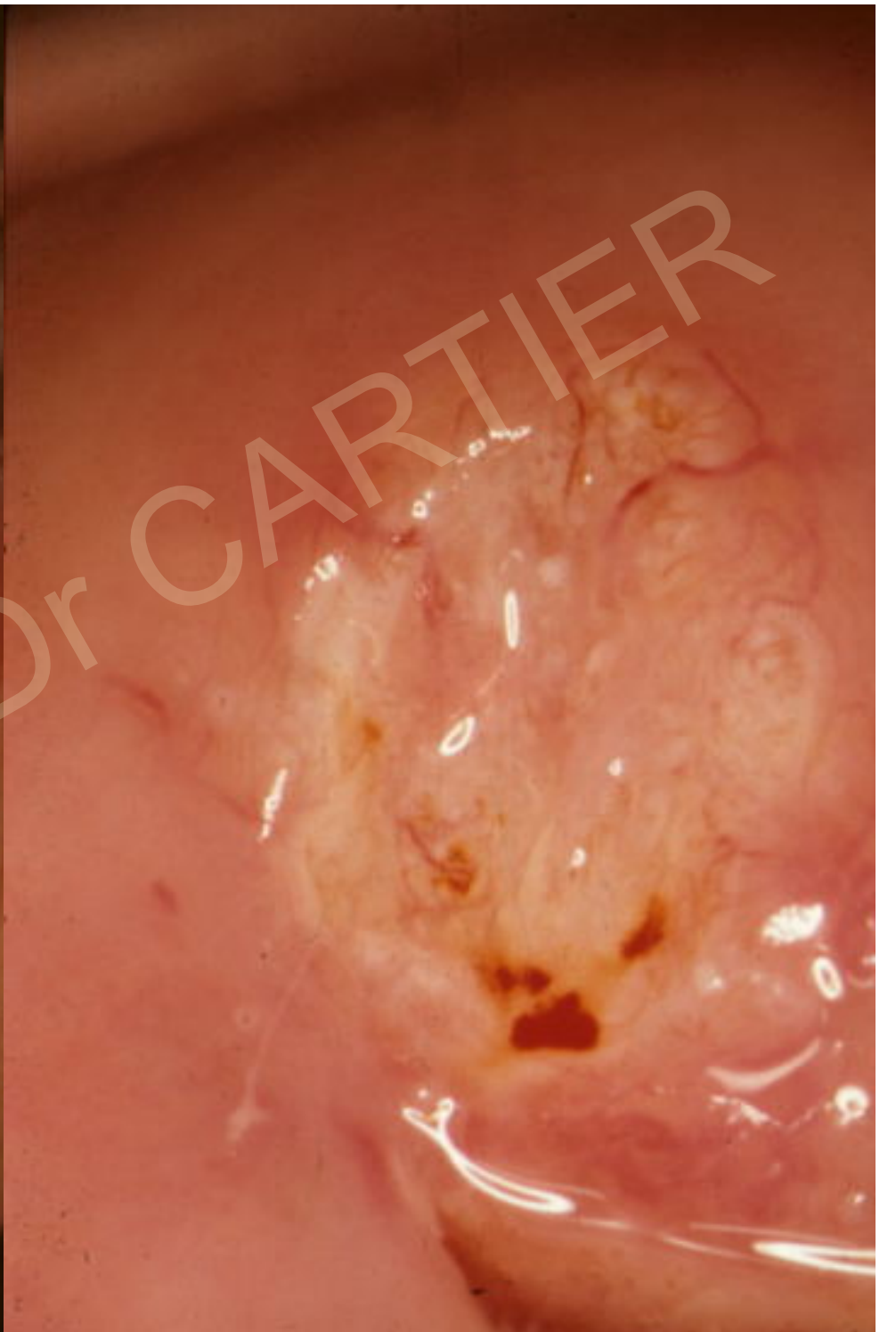
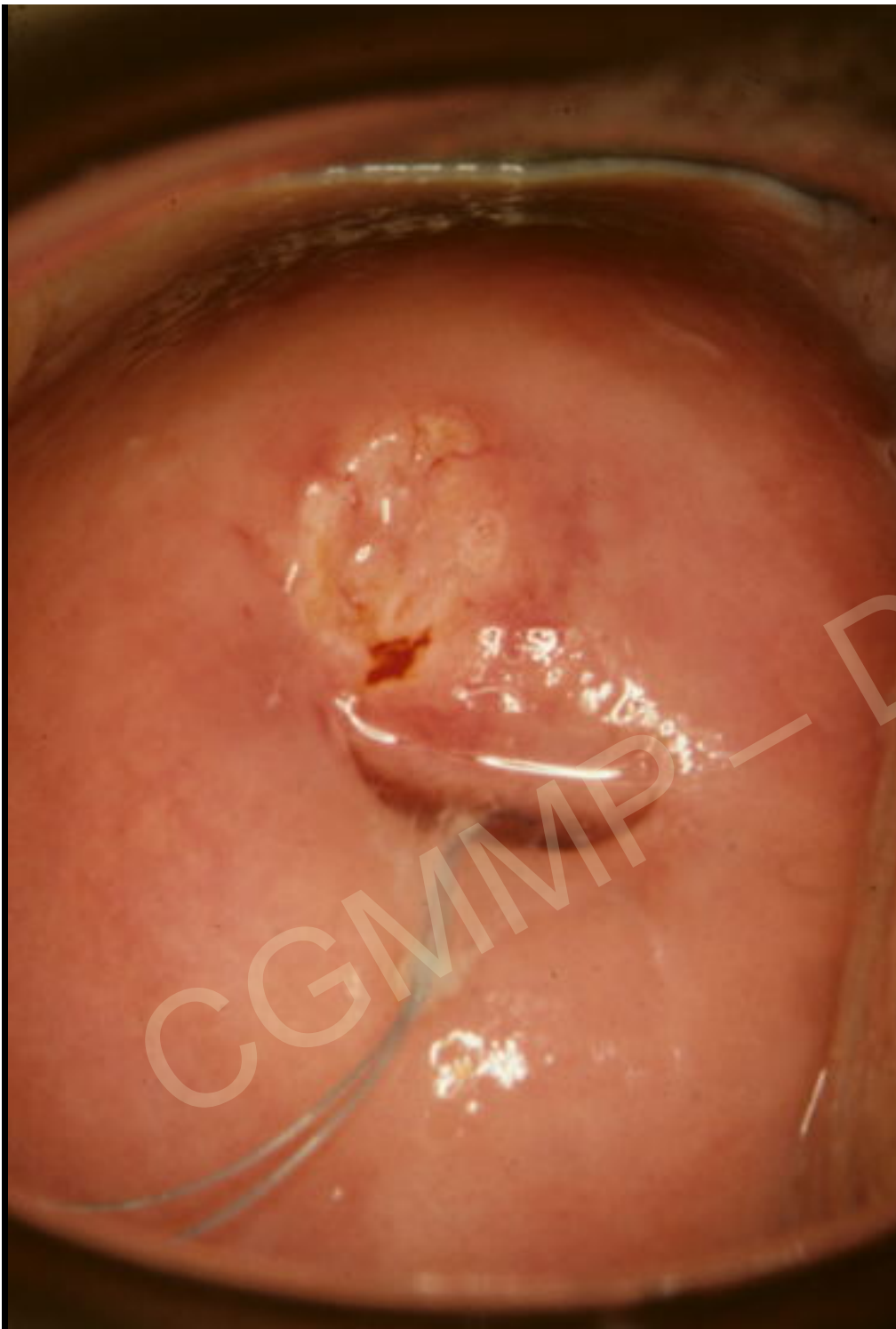
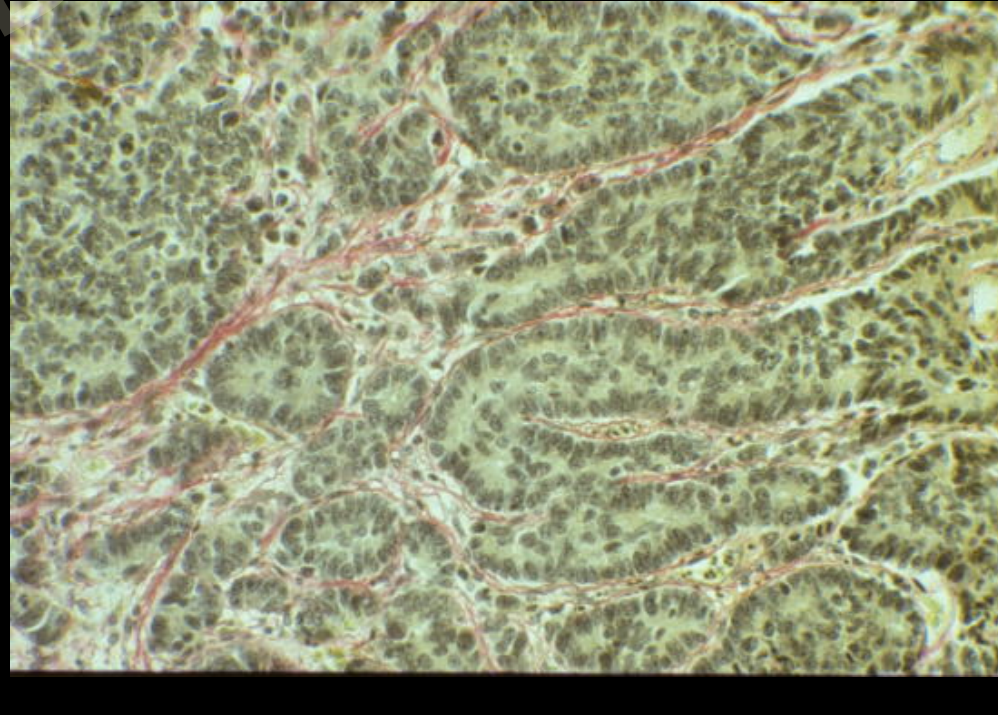
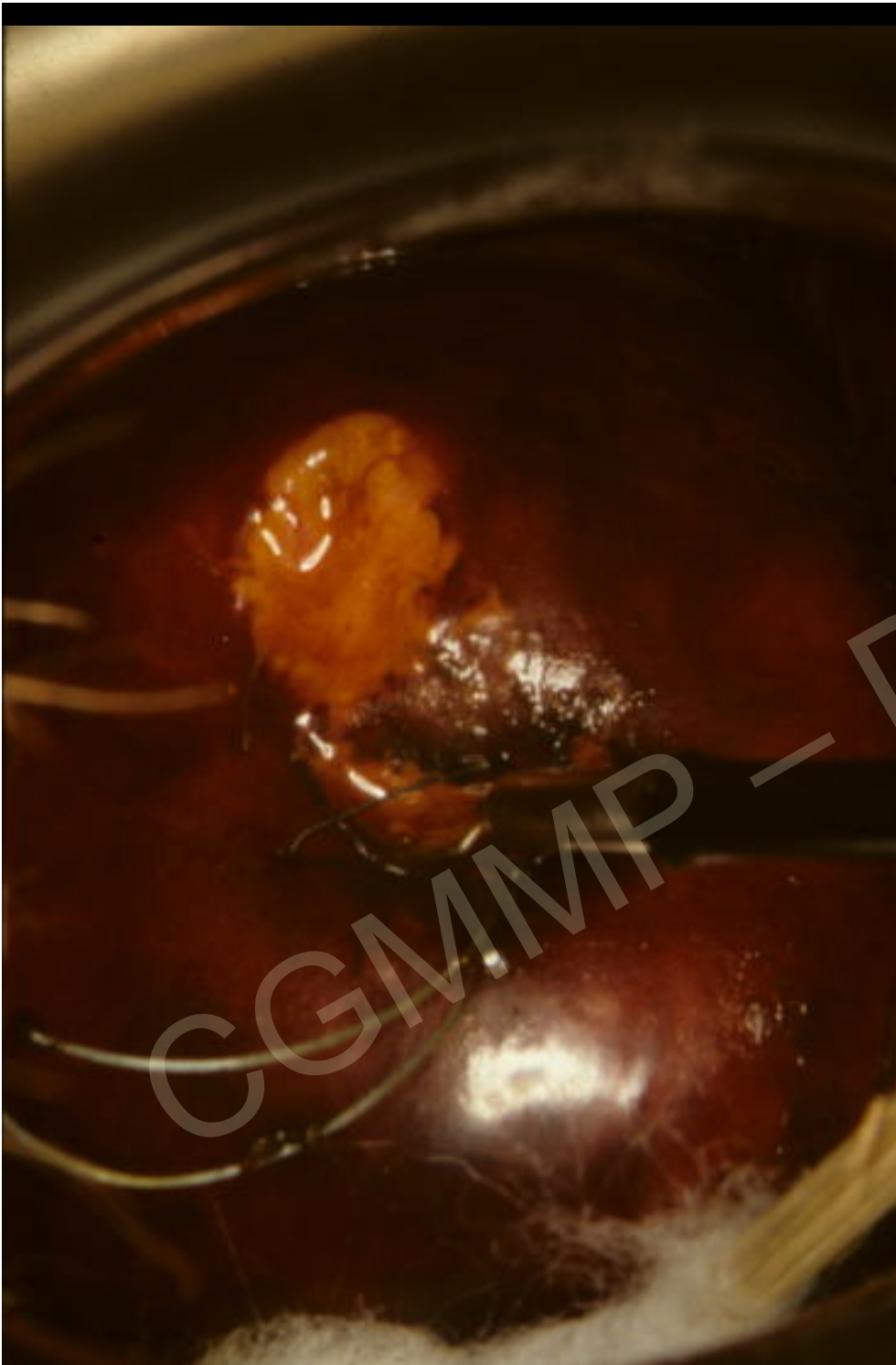Pas de biopsie

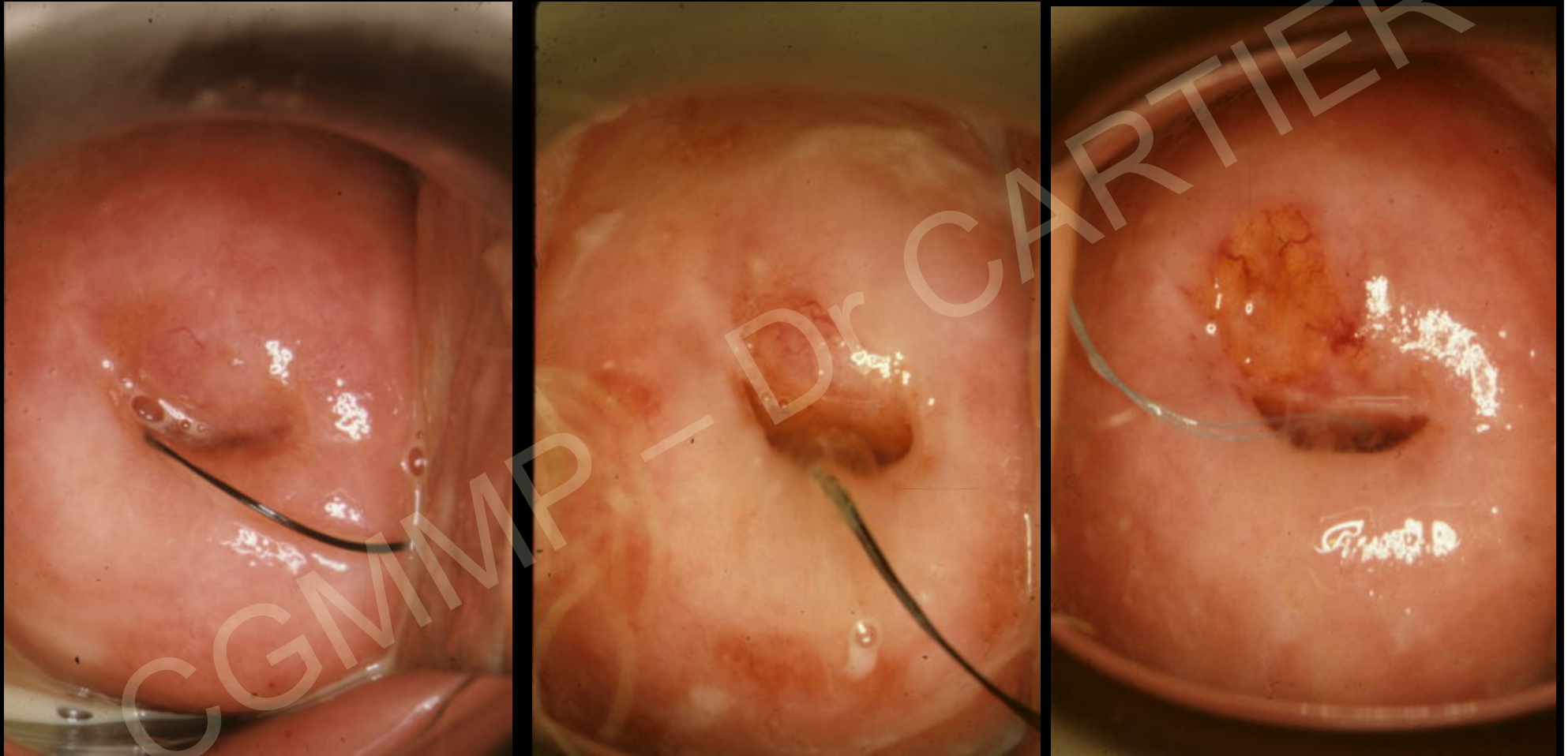
2 ans plus tard frottis systématique

Anomalies des cellules glandulaires
cervicales évoquant un **adénocarcinome**



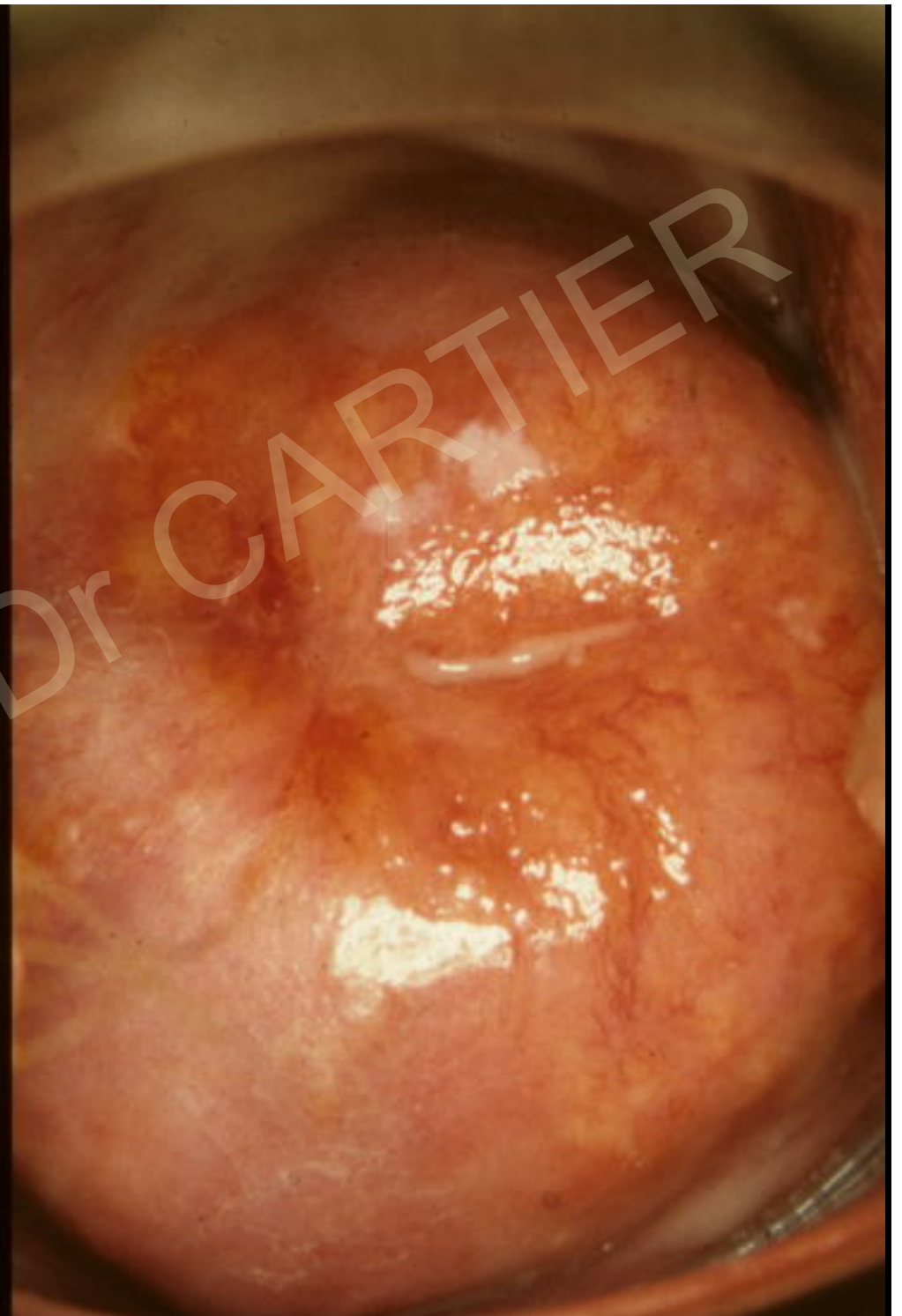


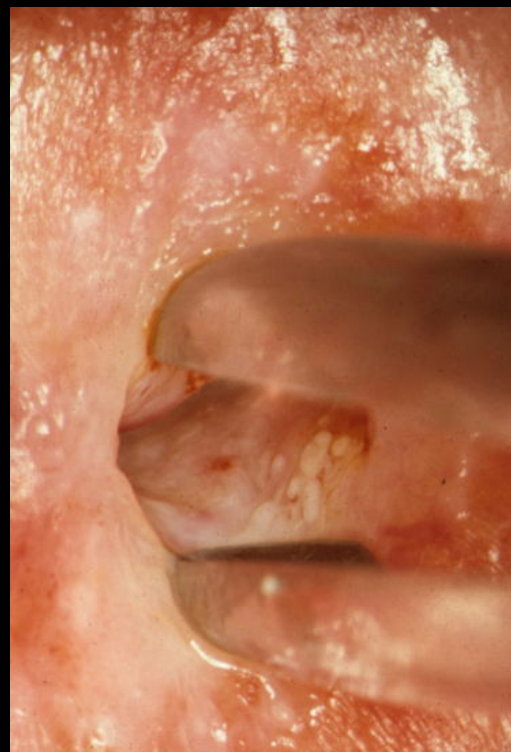
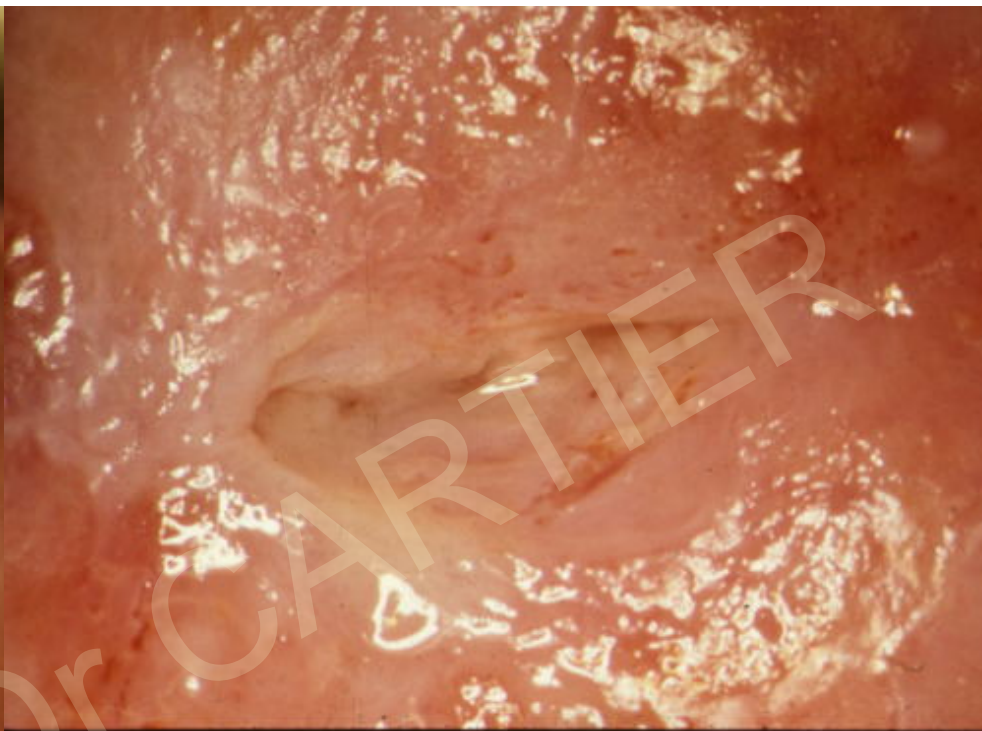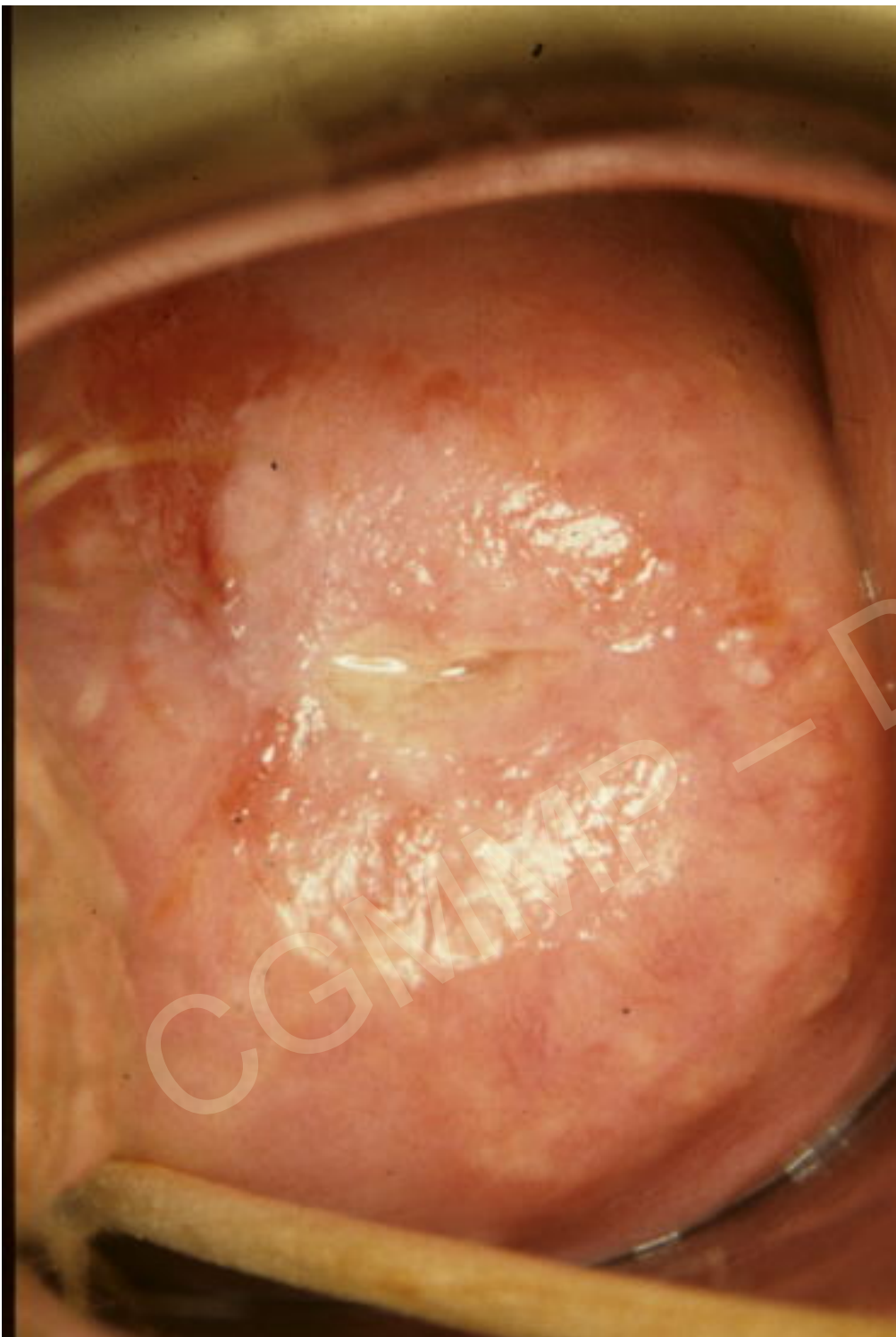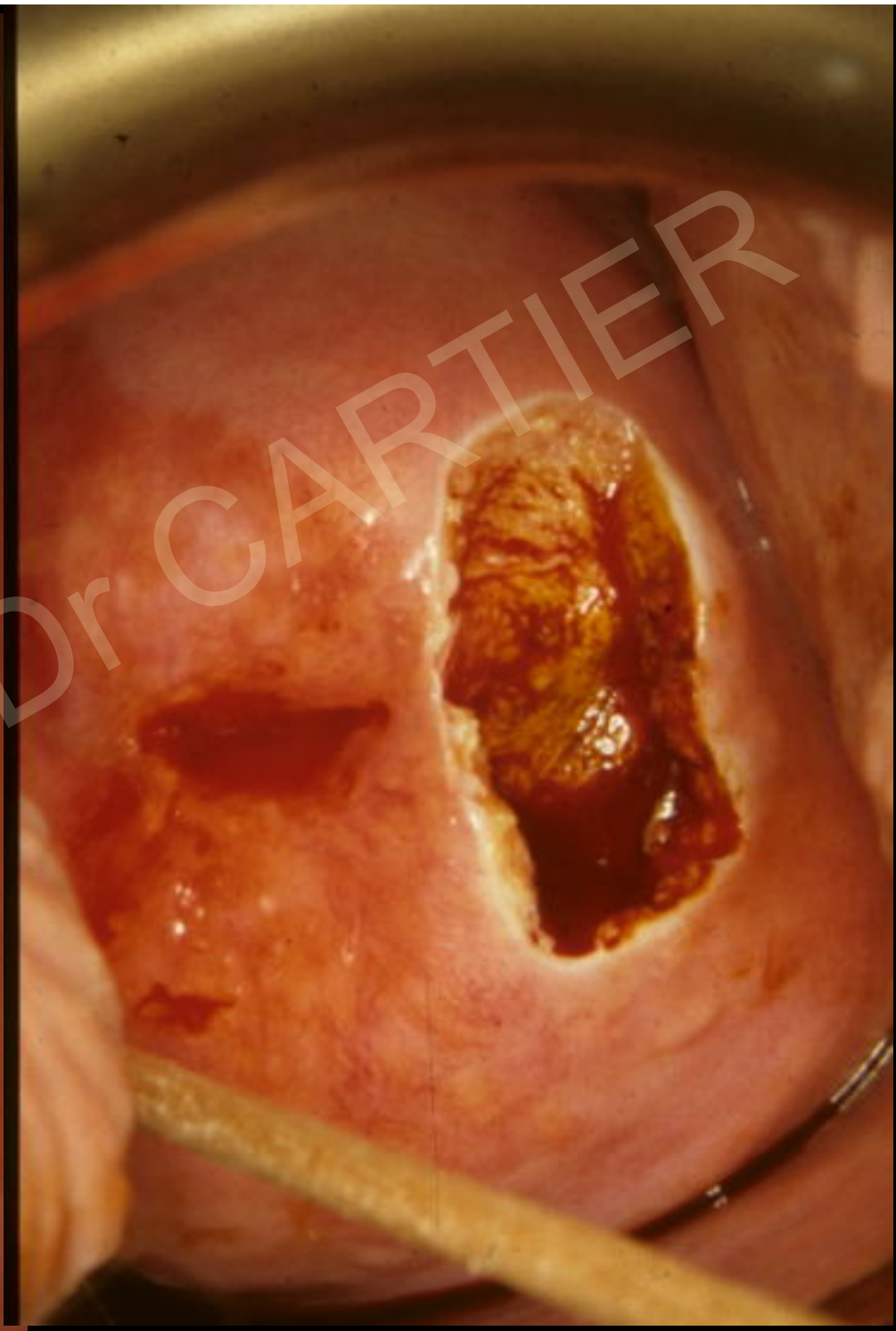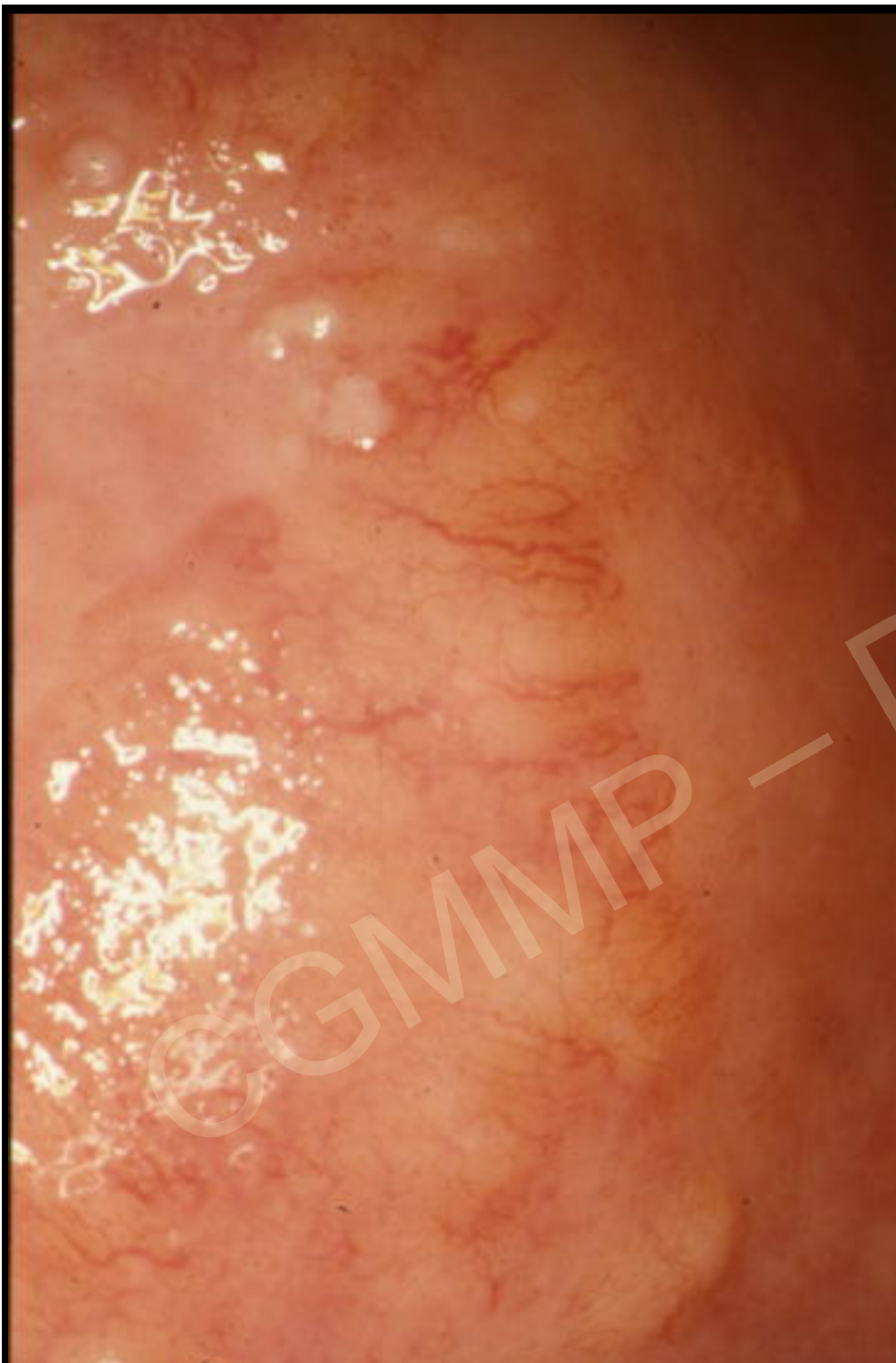


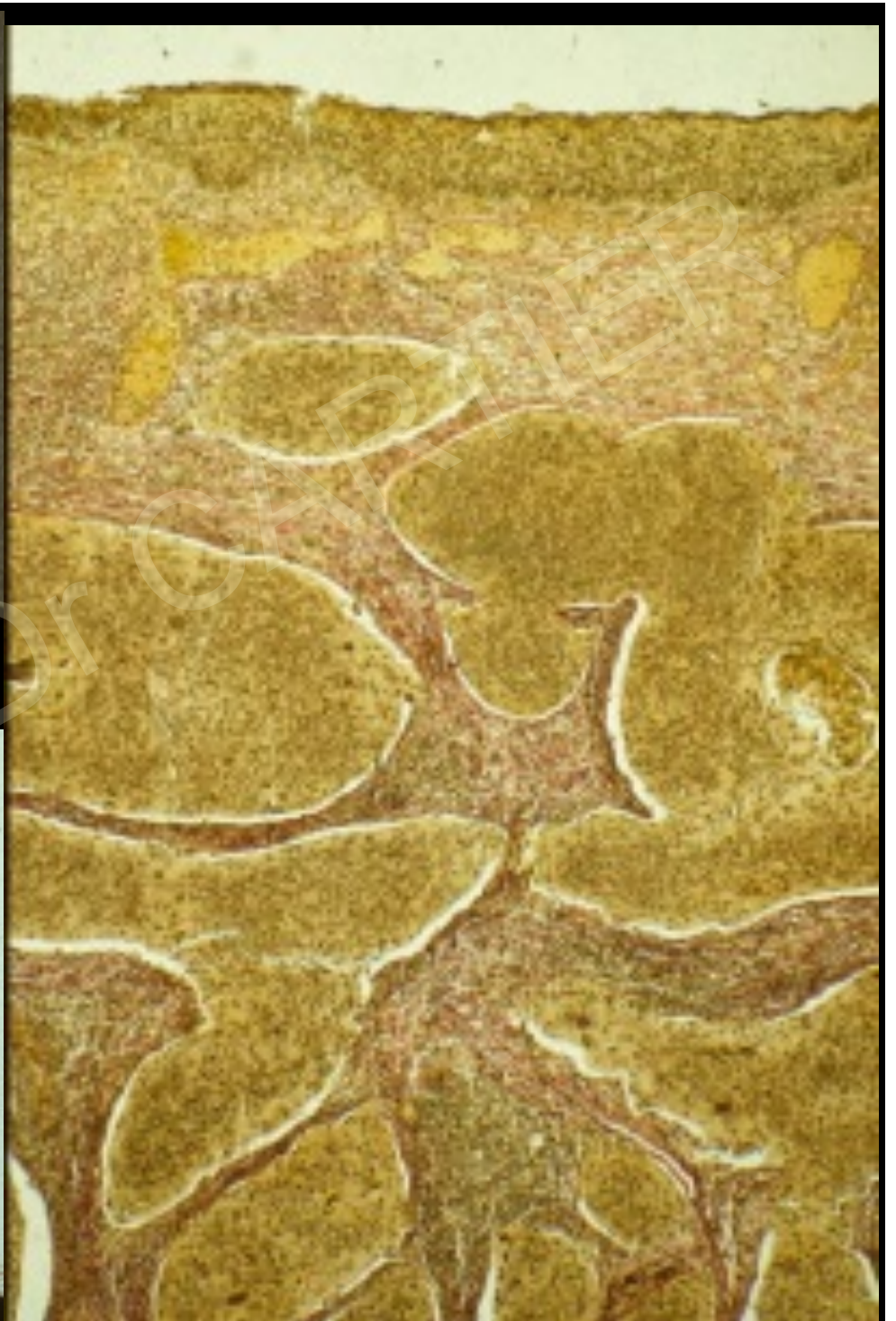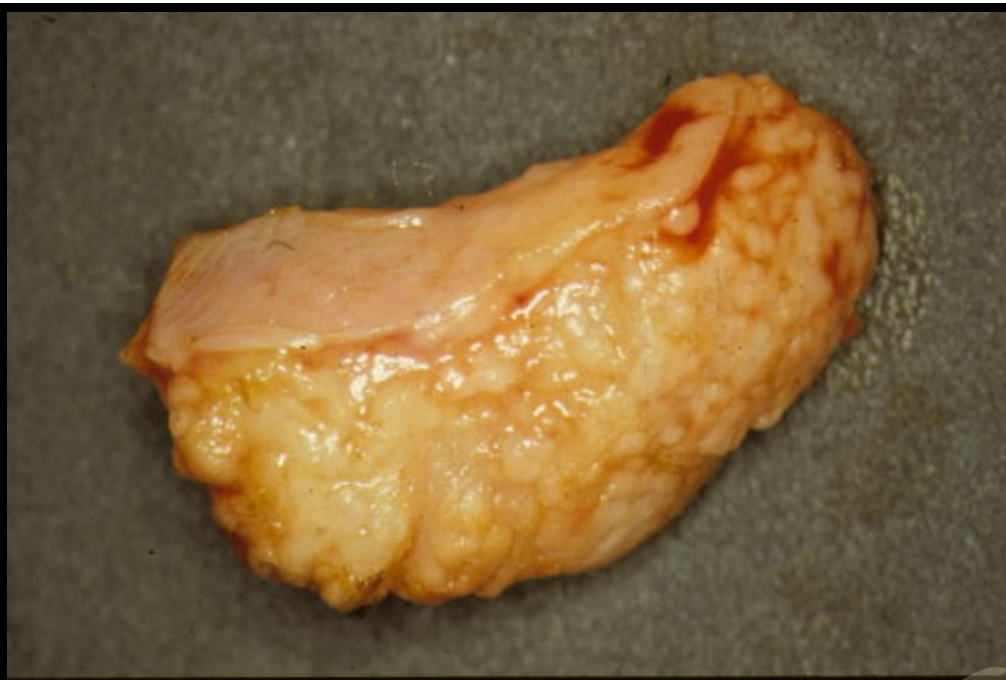Importance des données cytologiques
Difficulté du diagnostic des adénocarcinomes

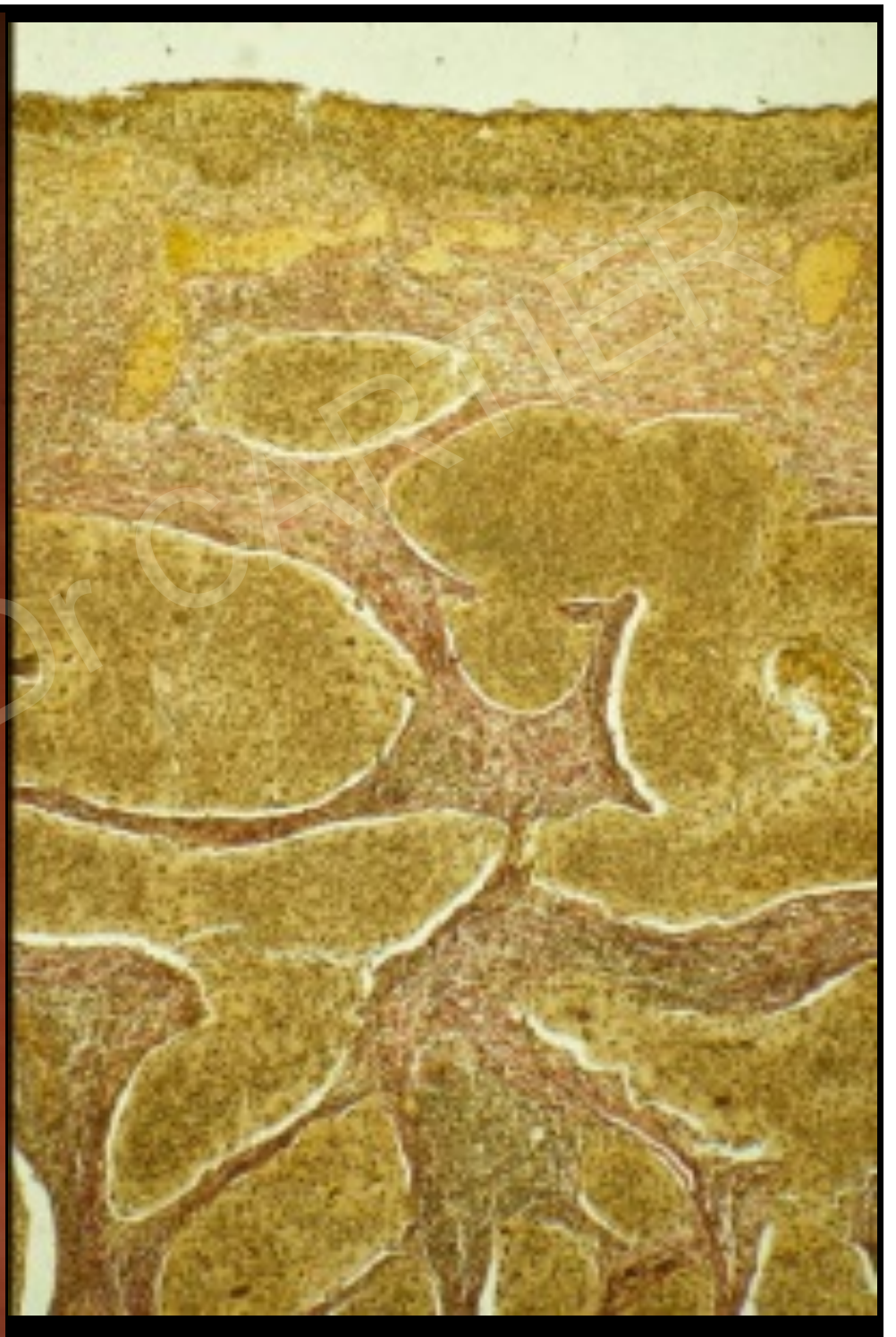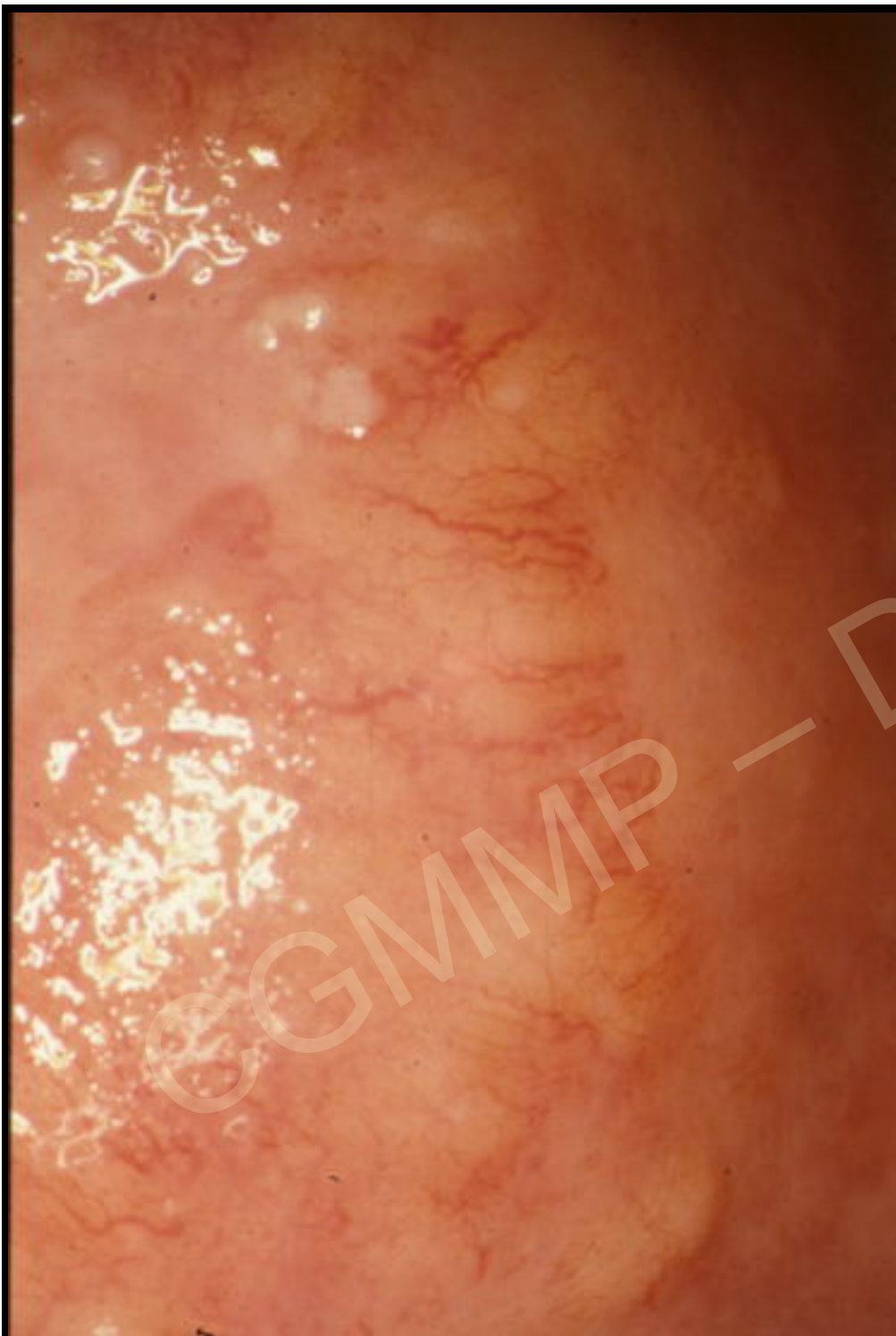
Mme Col.... 44 ans
Aucun signe
fonctionnel
Frottis HG







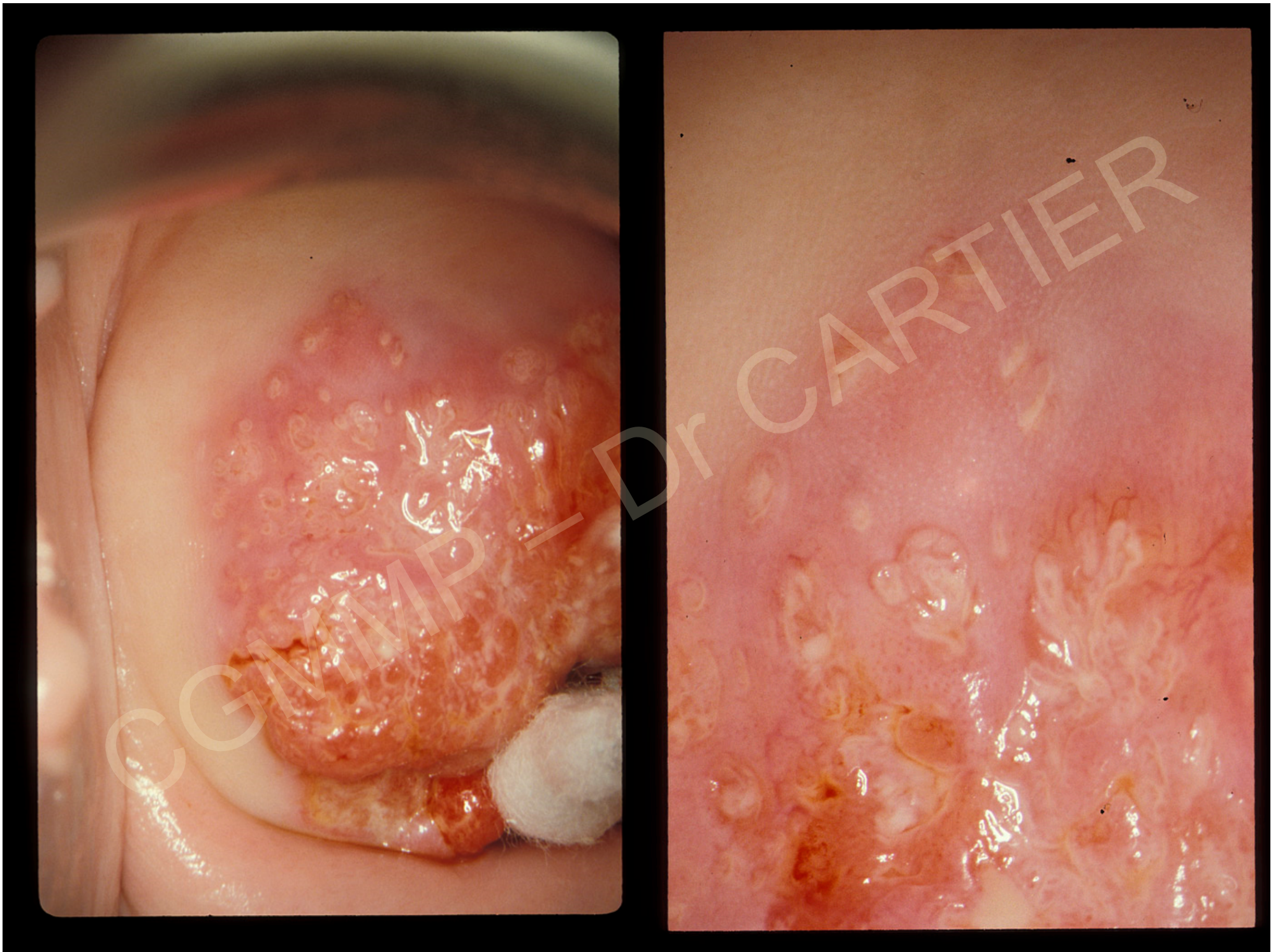

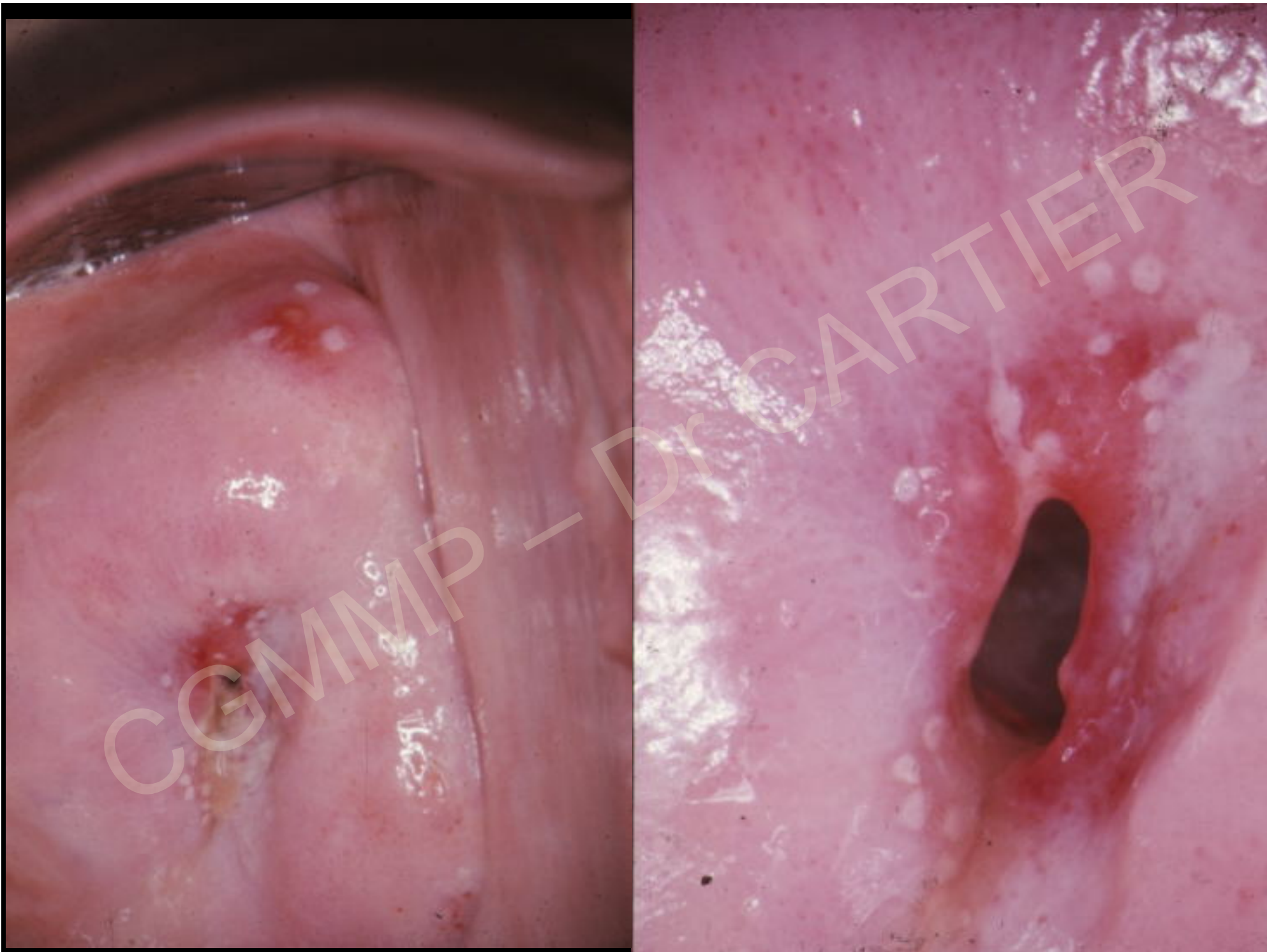


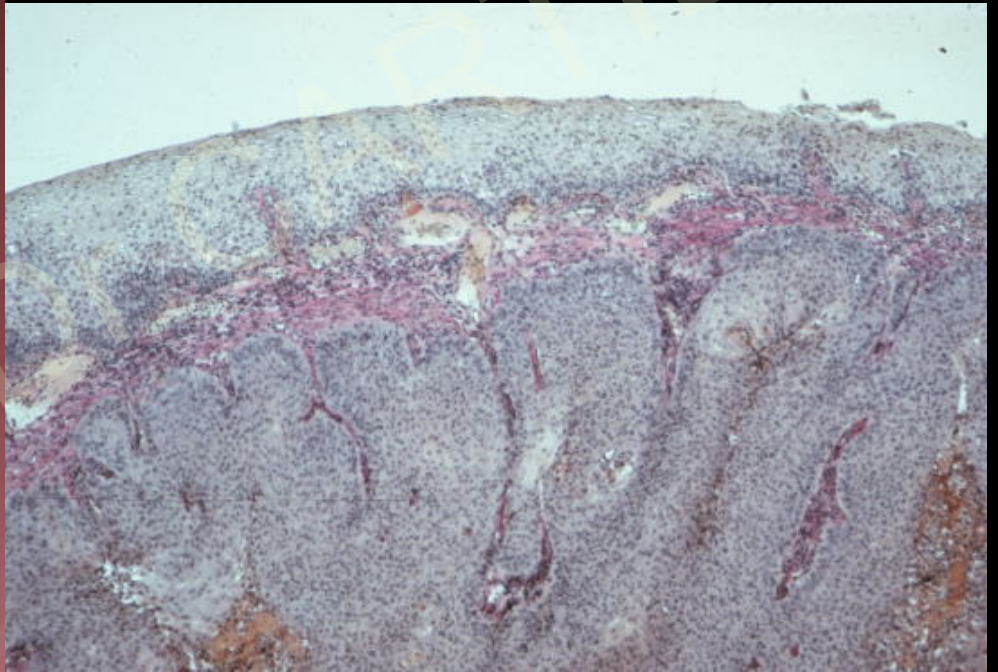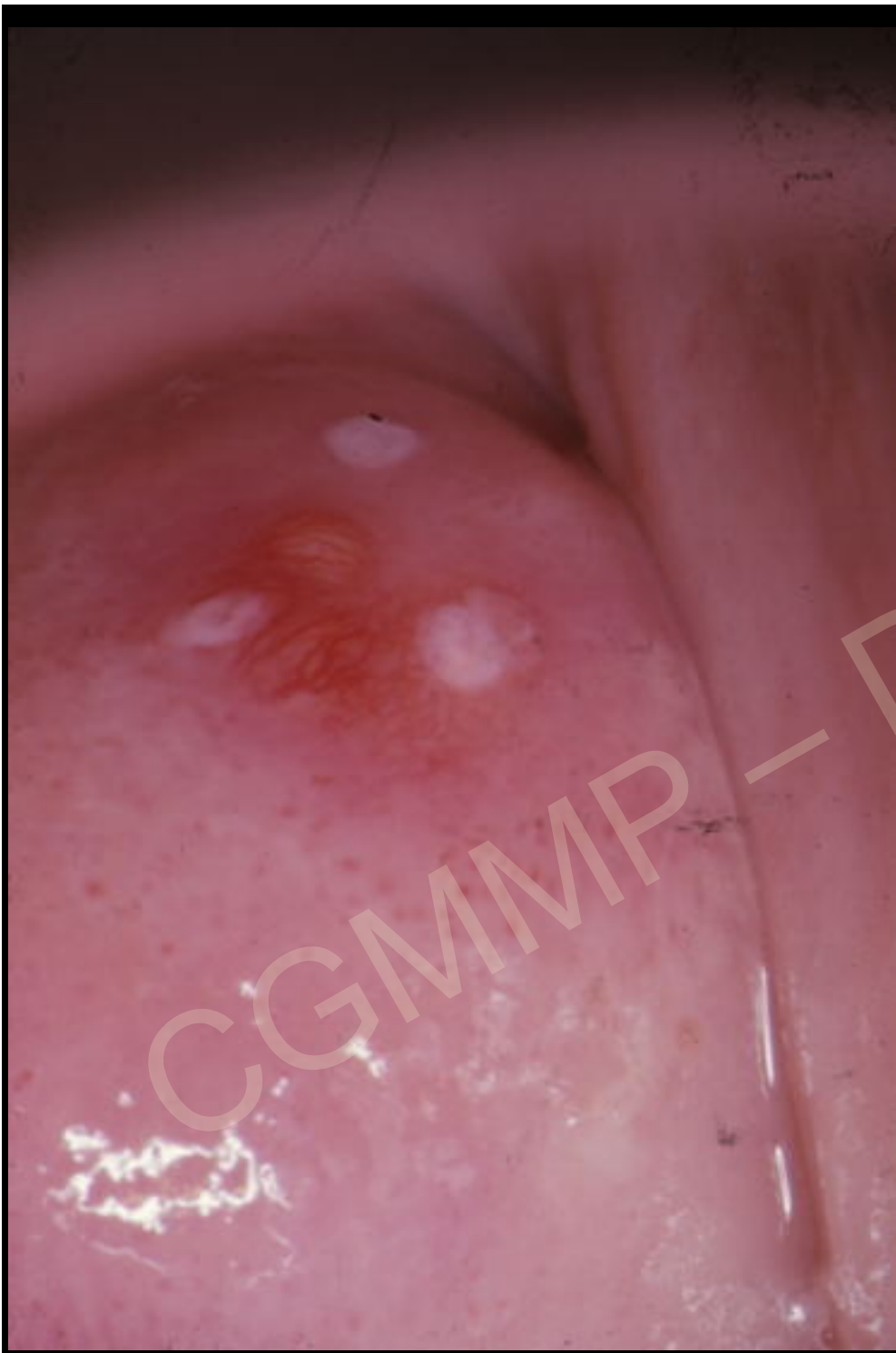
Des nodules carcinomateux trop petits ou trop profonds pour être directement visibles peuvent être suspectés à cause des modifications du tissu conjonctif qui les entoure (stroma réaction)

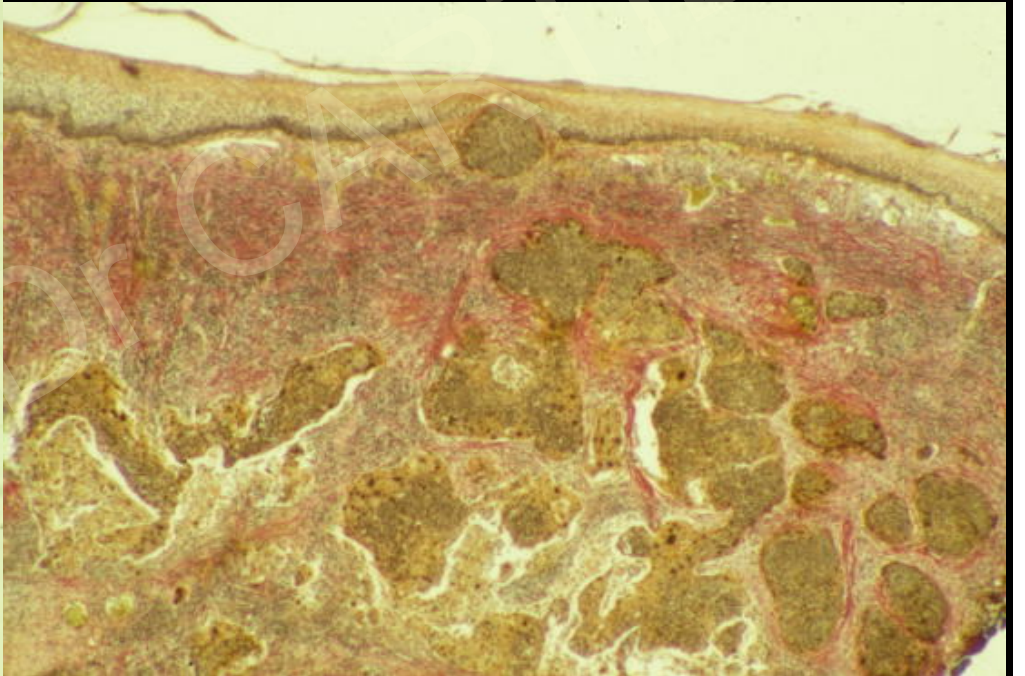
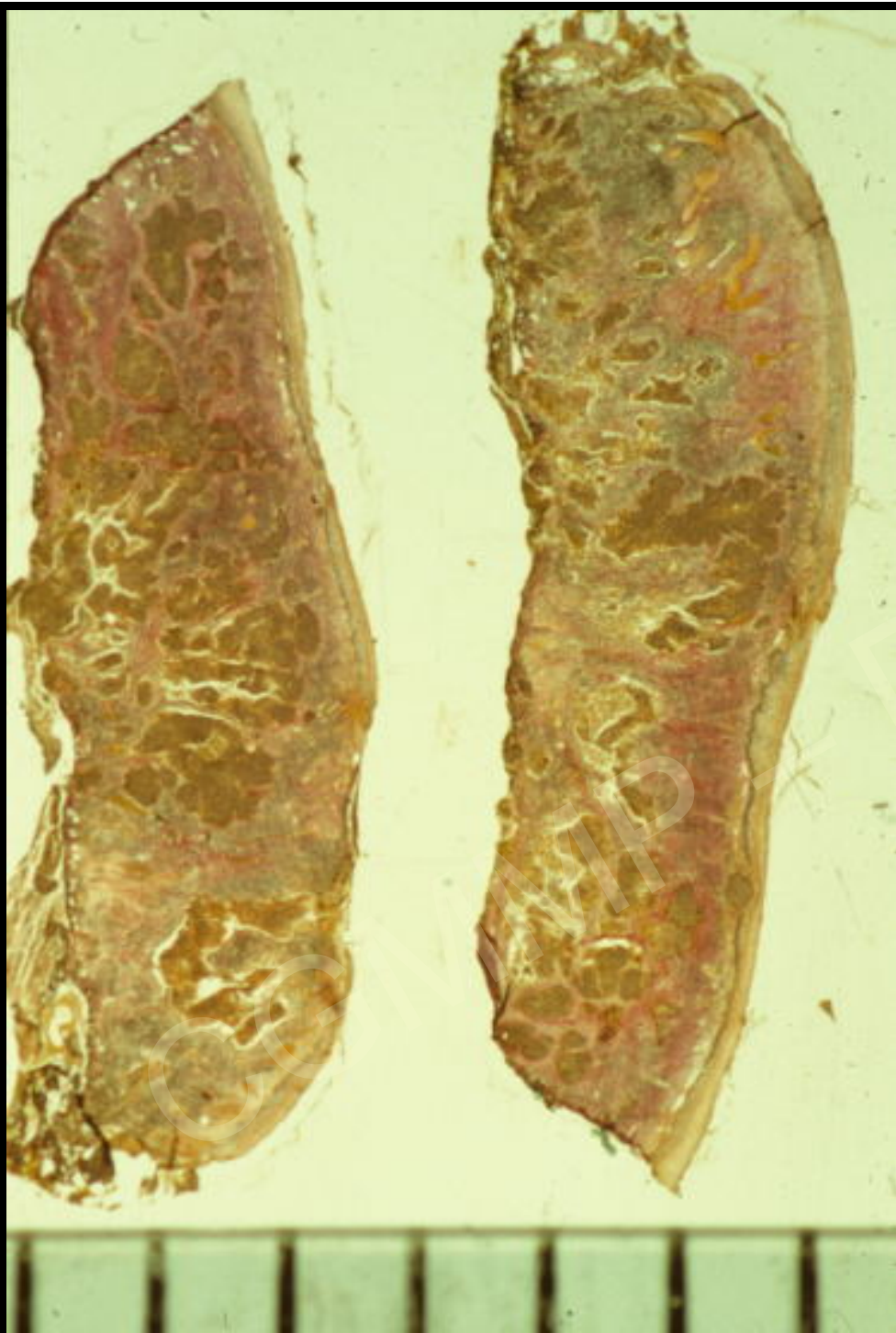
Essaimage et résurgences

CGMMP – DR. CARTIER

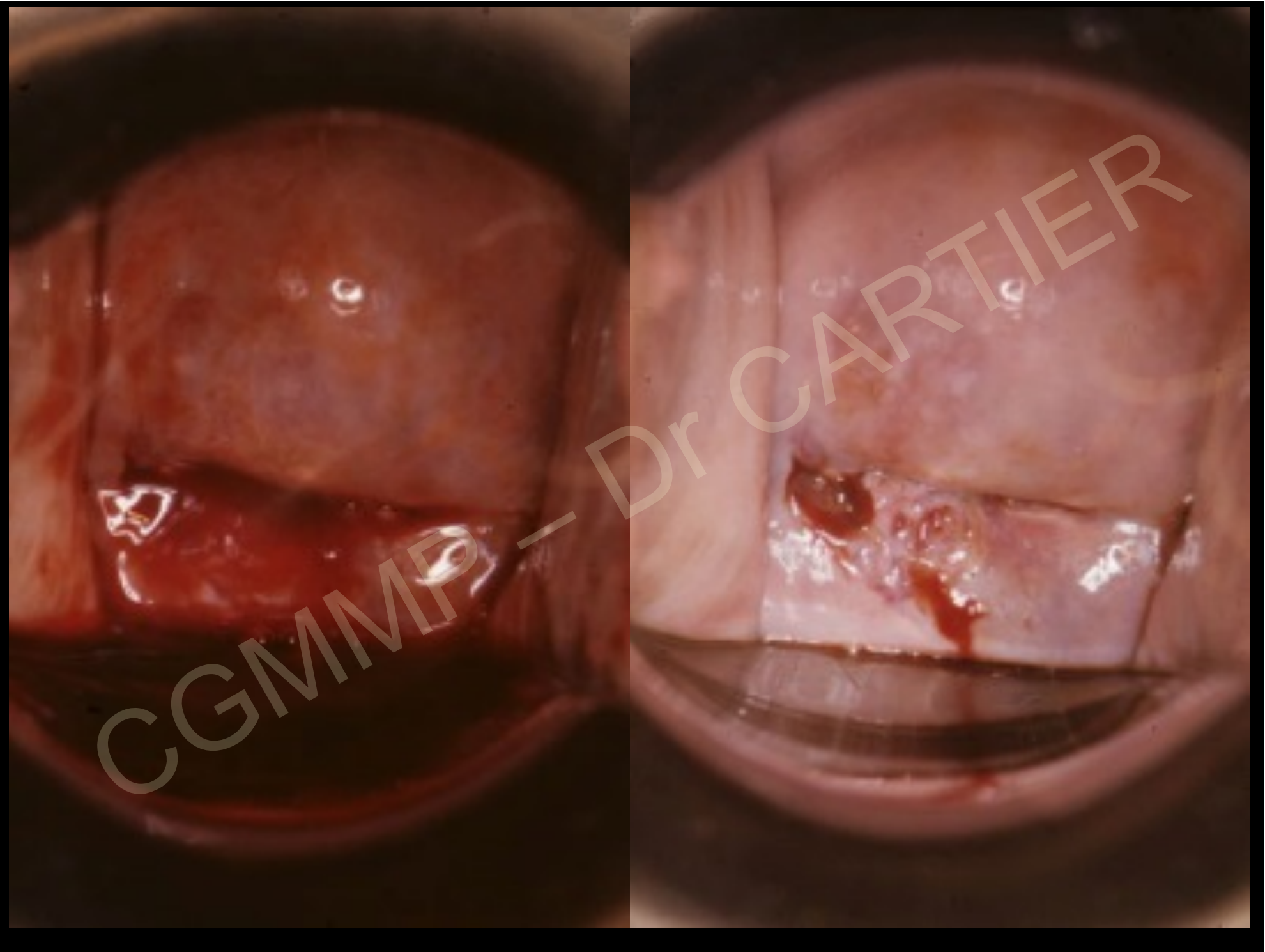




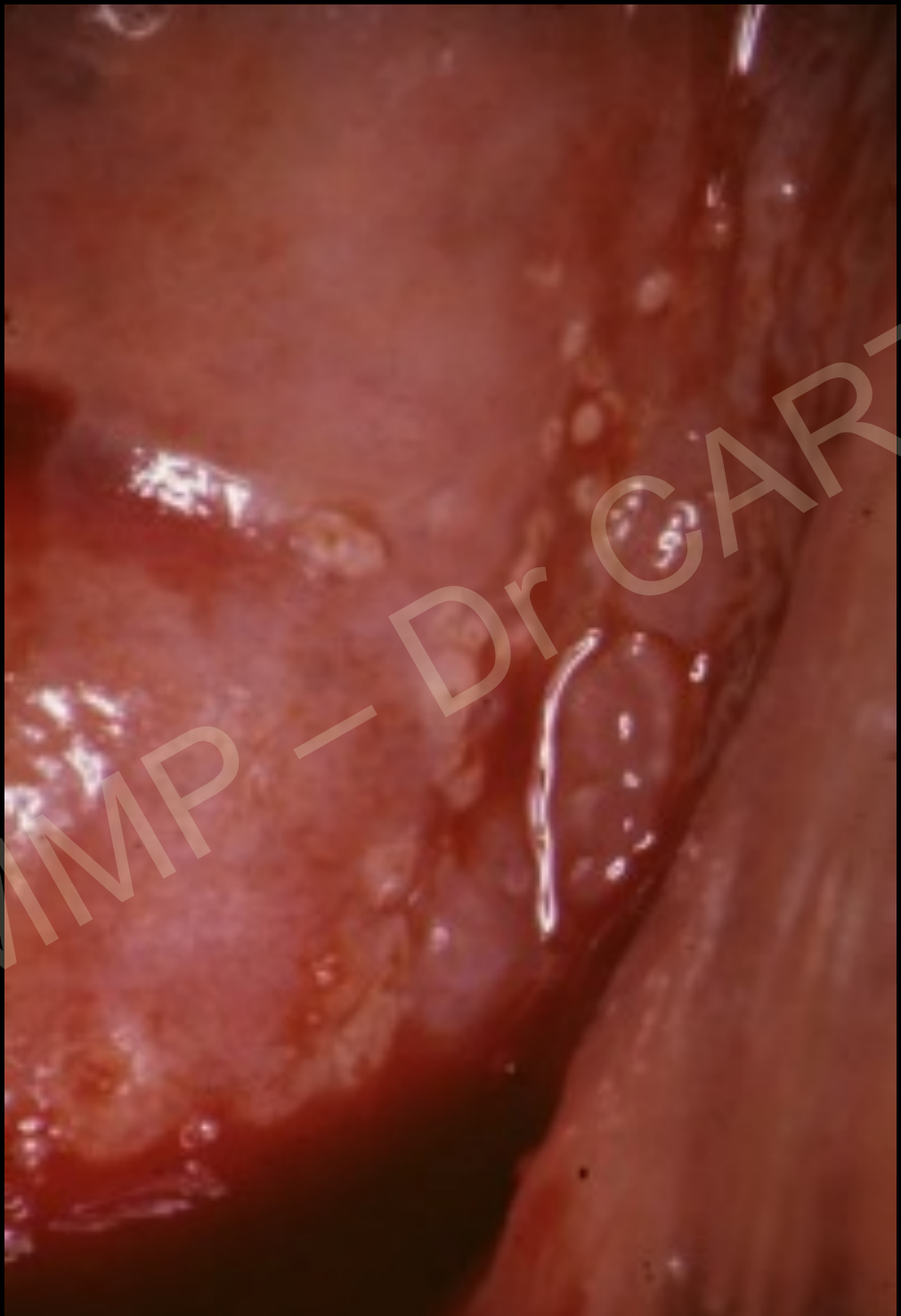



TIER

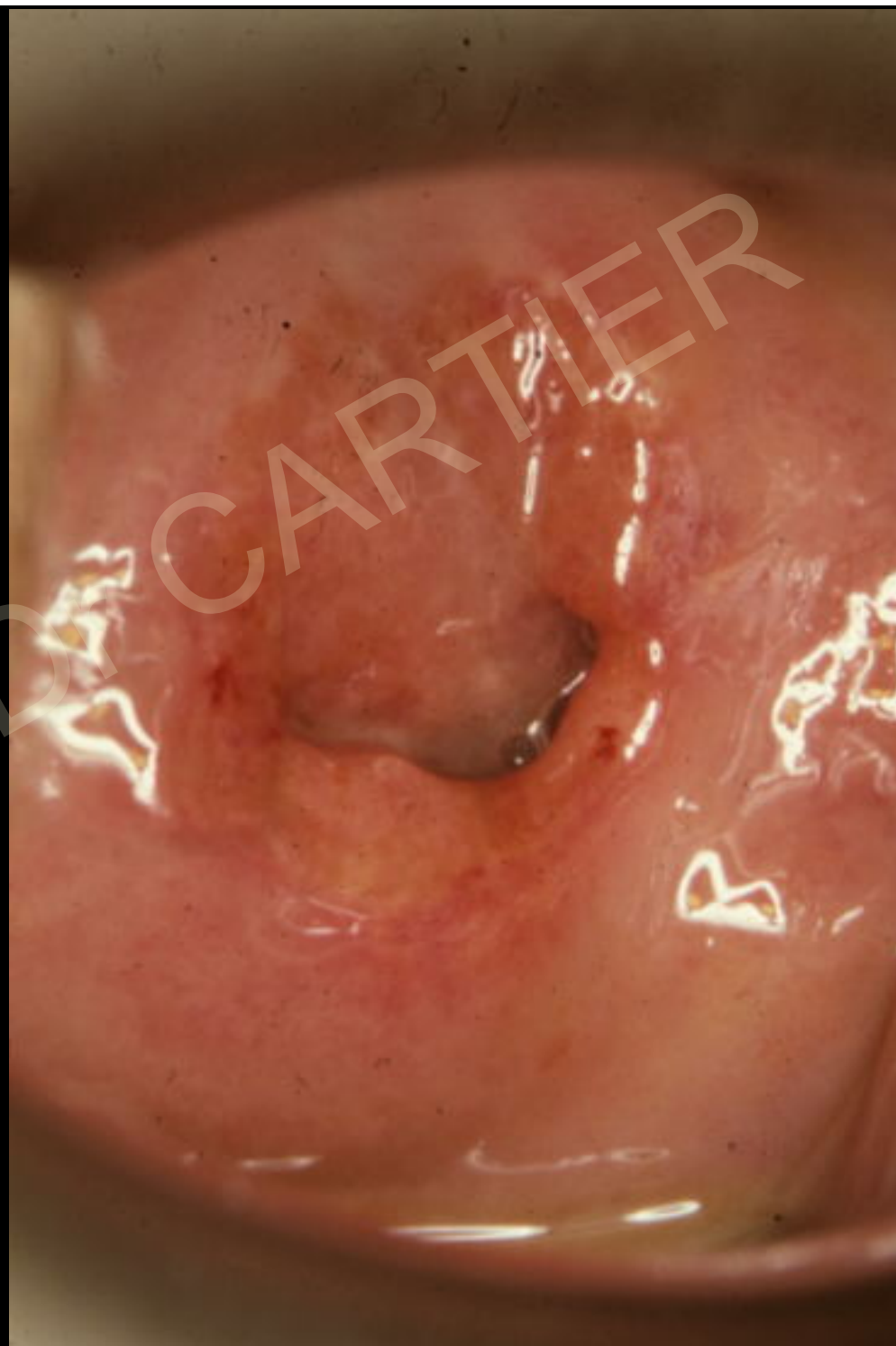

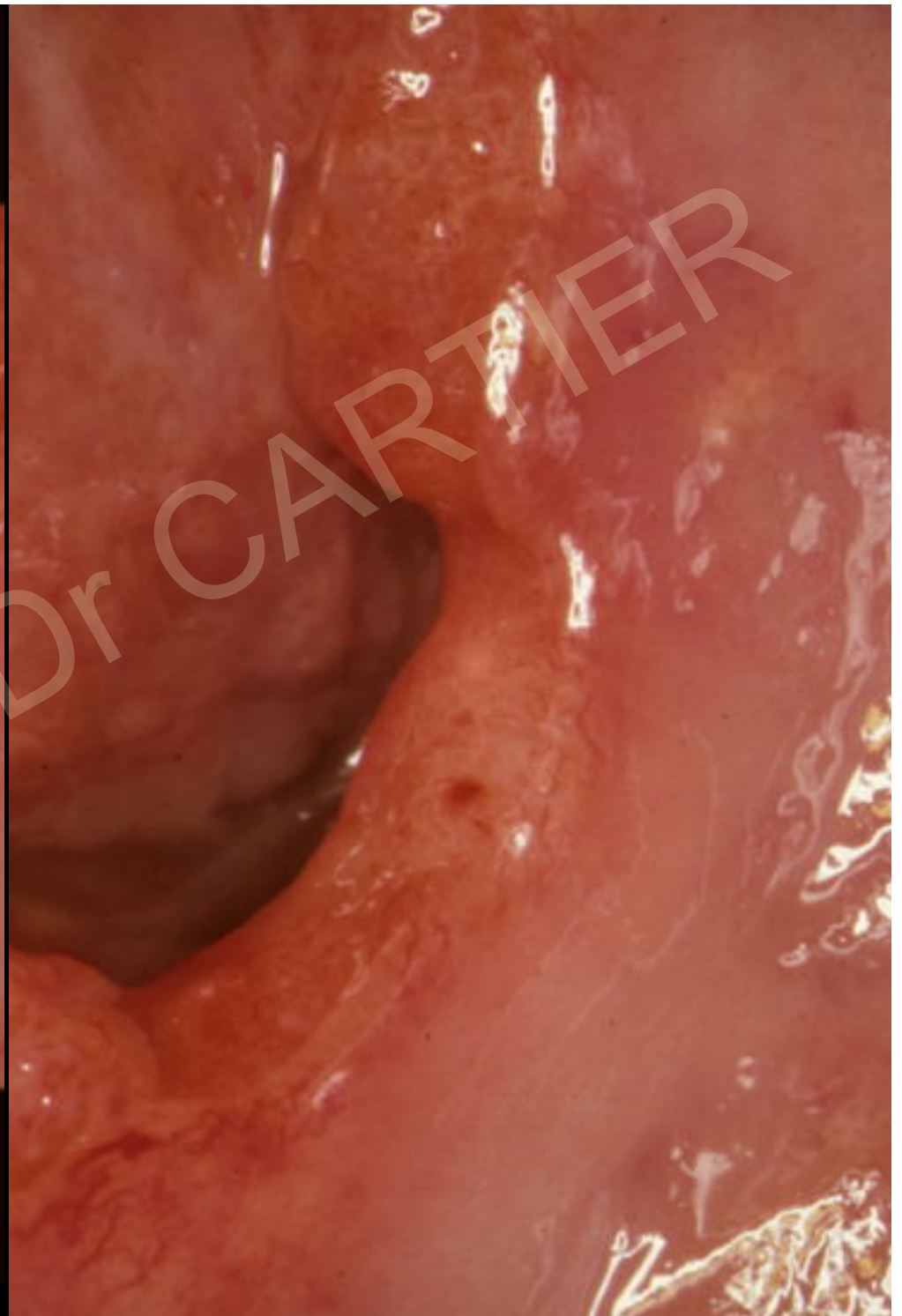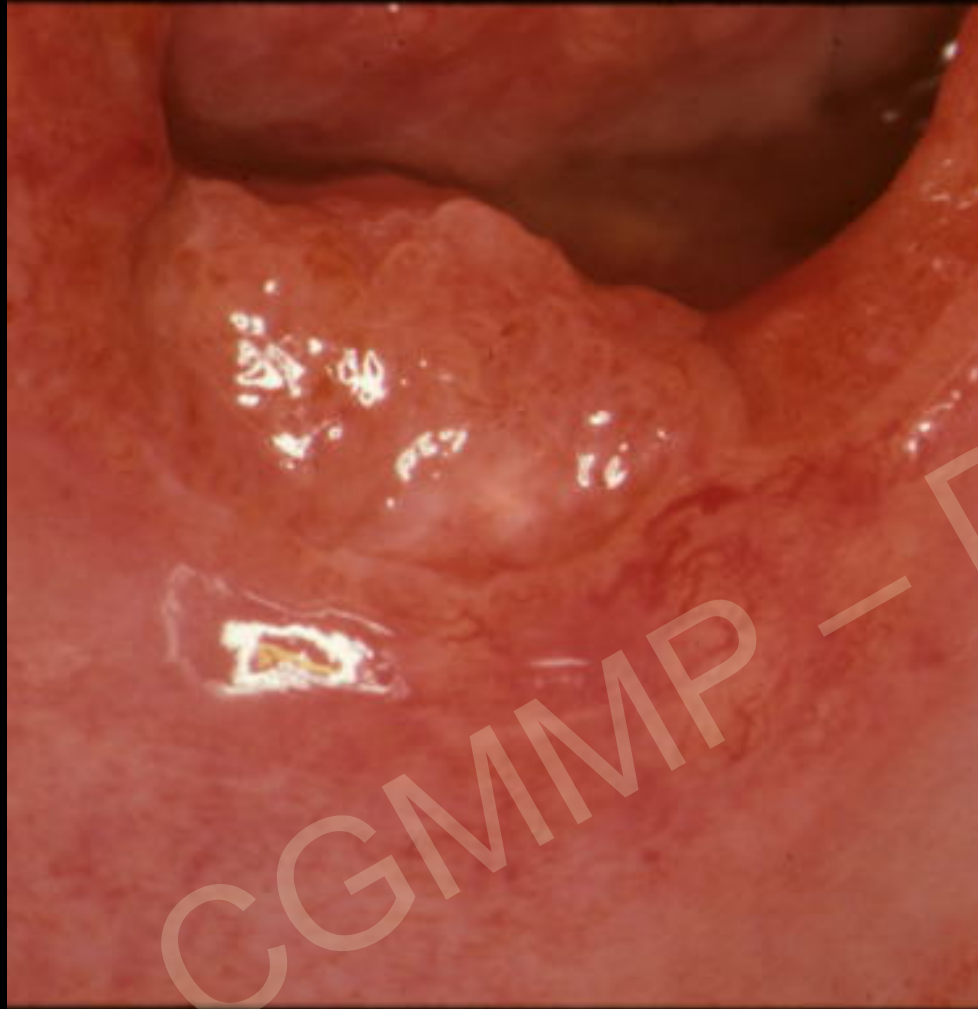CGMMP - Dr CARTIER



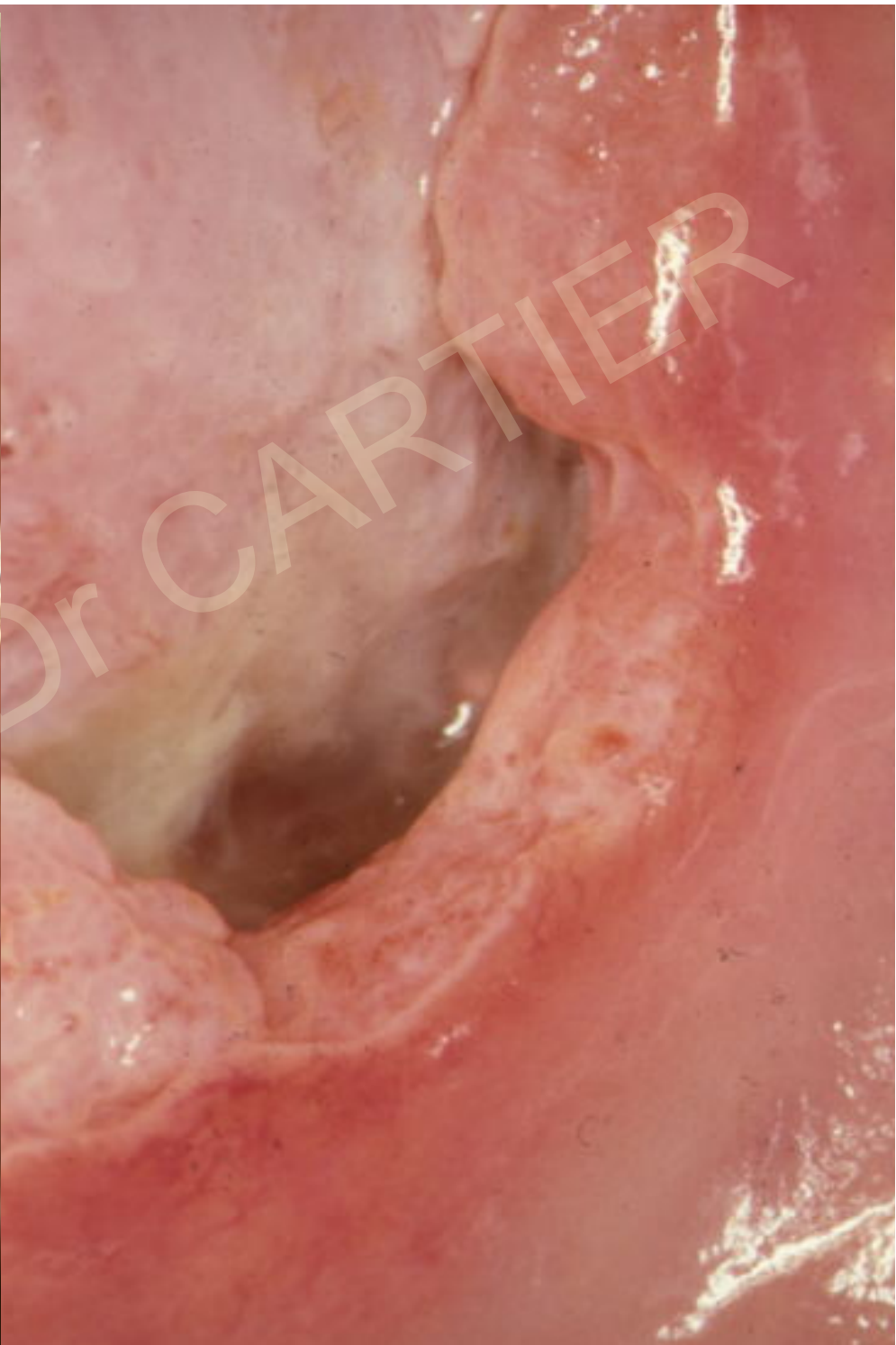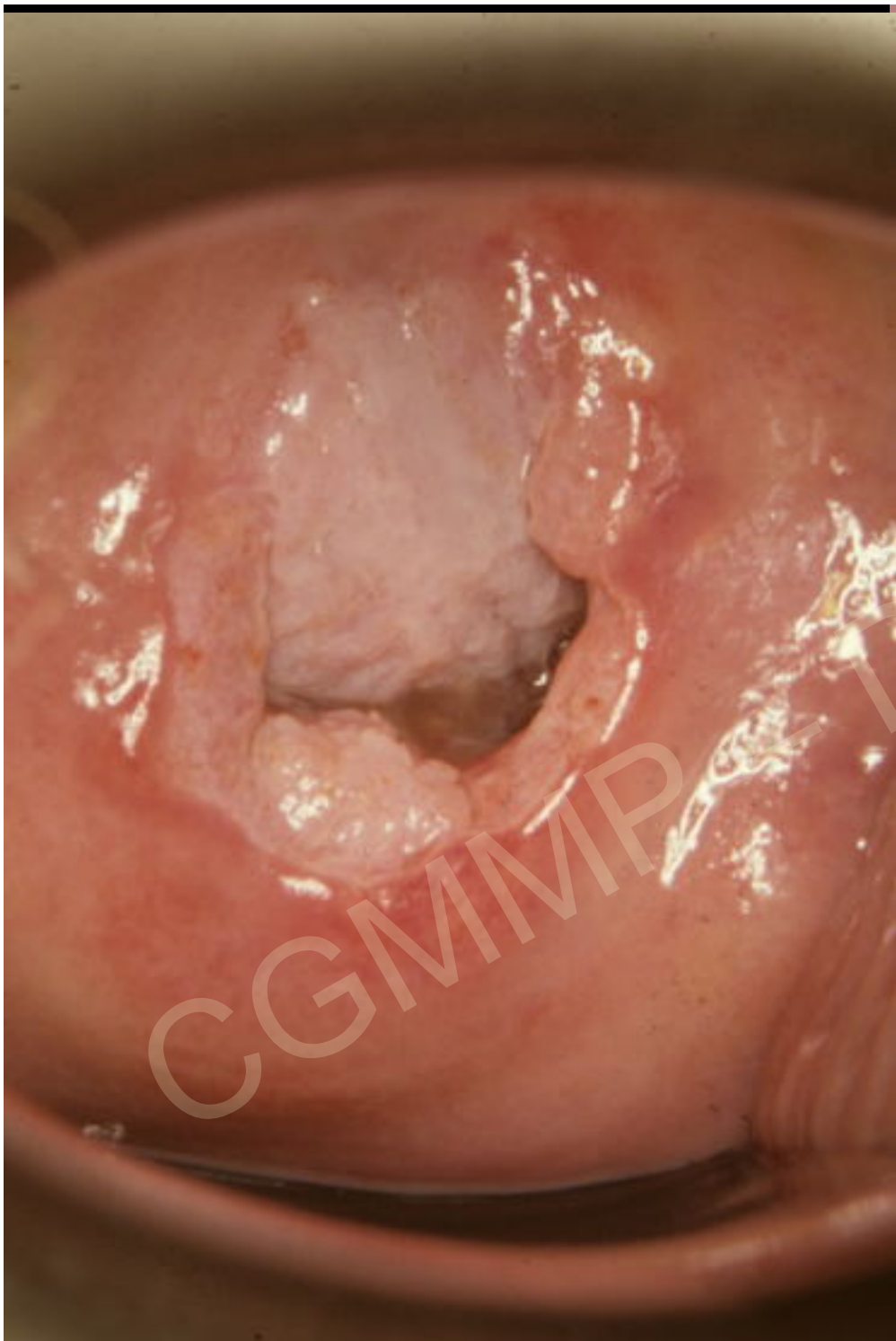Mme Pou...

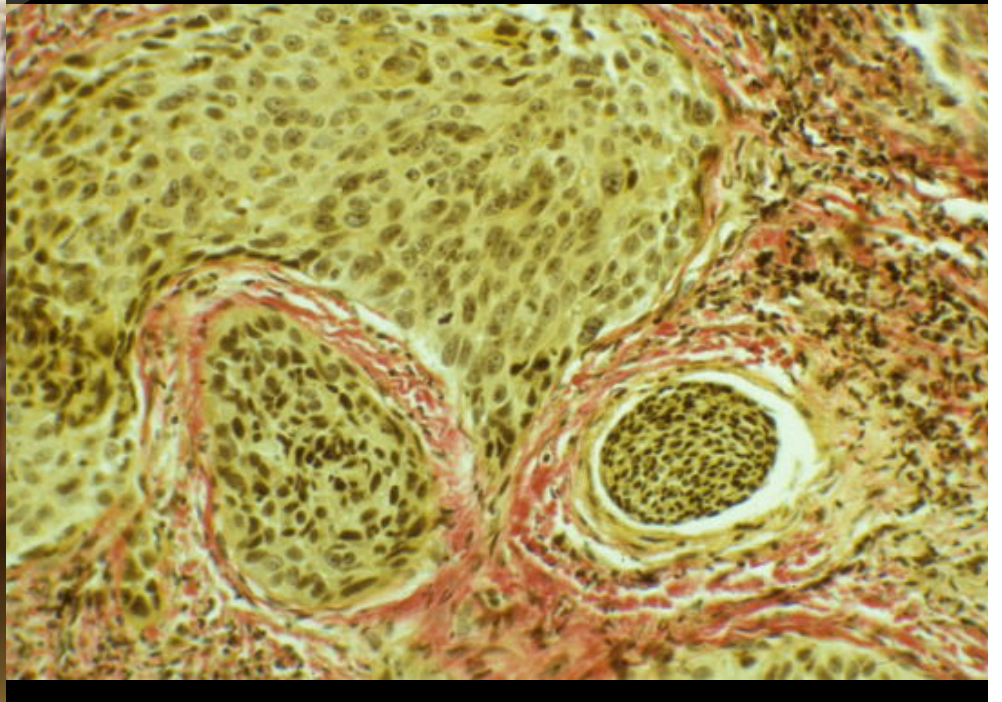
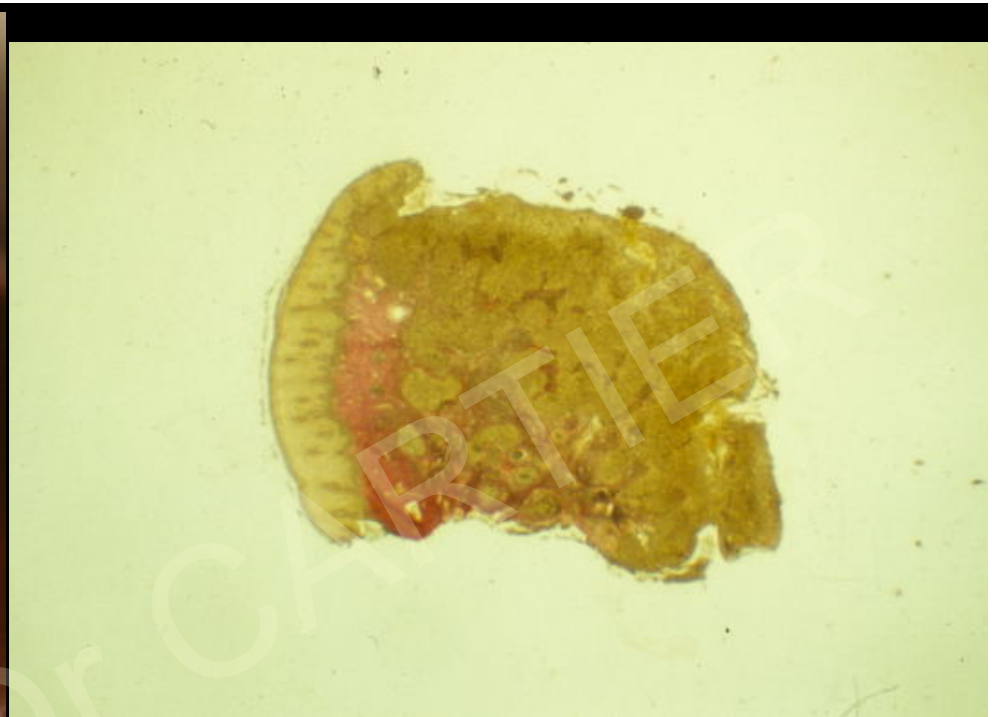
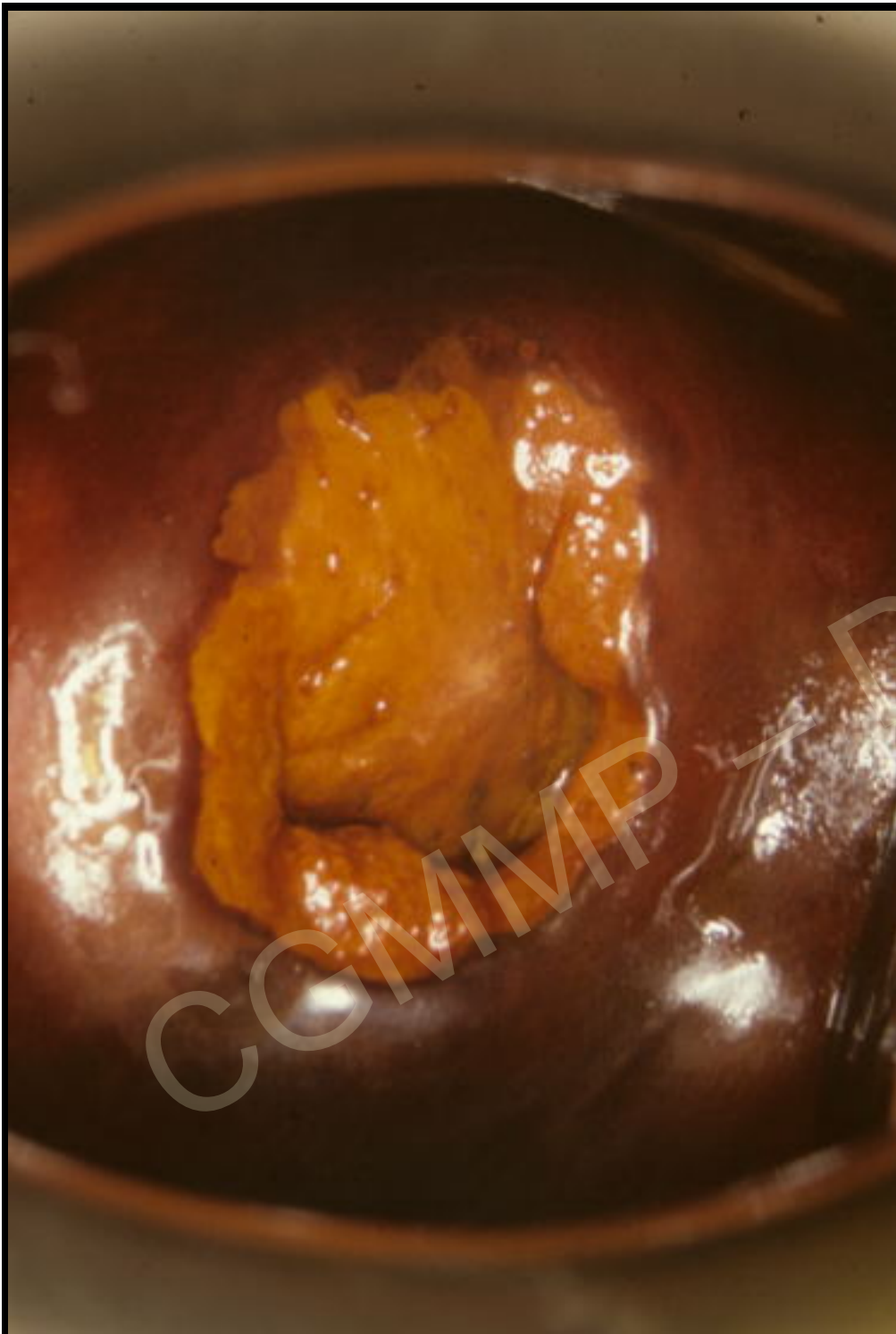
Métrorragies provoquées





CGMMP — Dr CARTIER





Cancers invasifs aspects colposcopiques

Formes ulcérantes

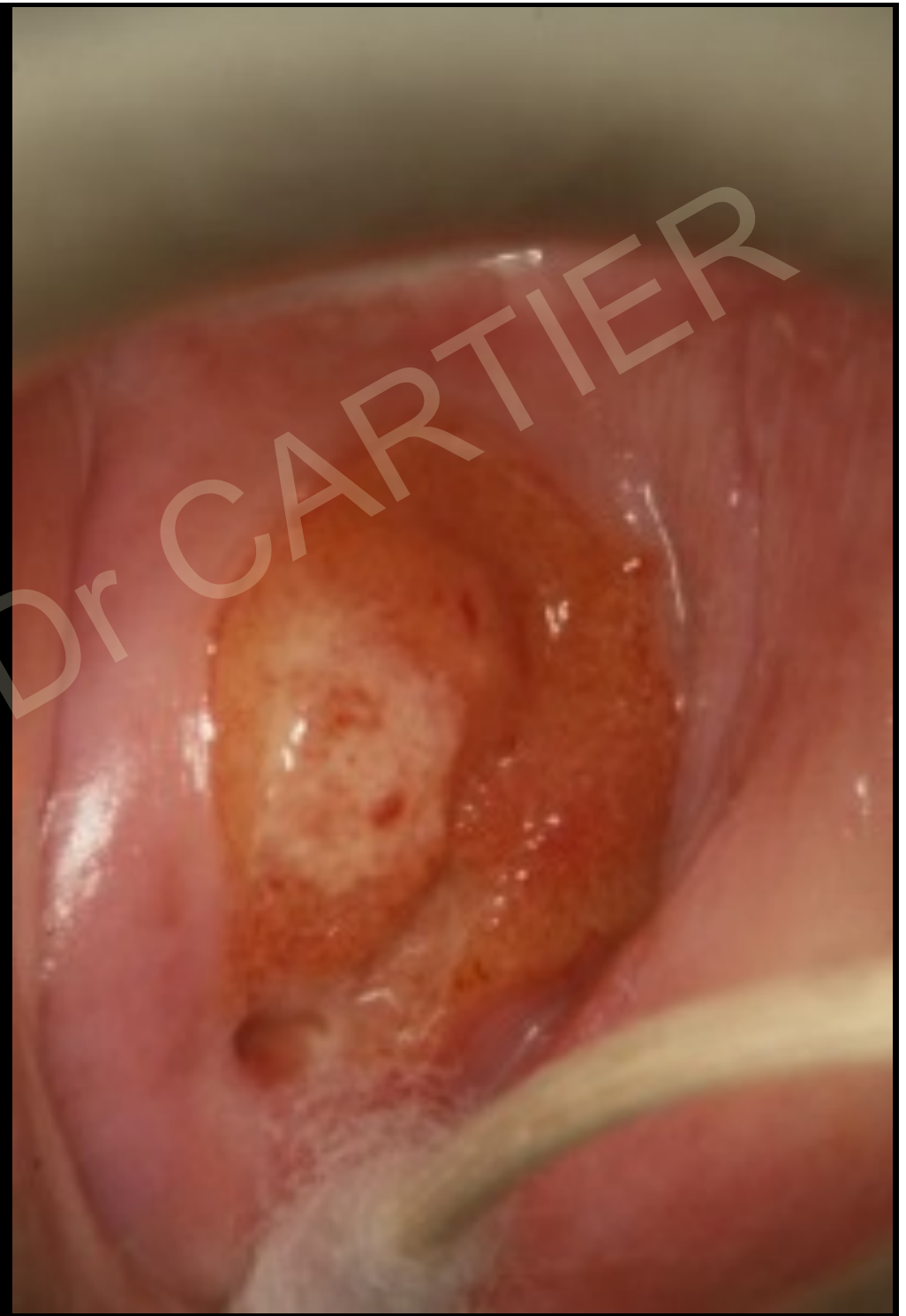CGMMP — Dr. CARTIER

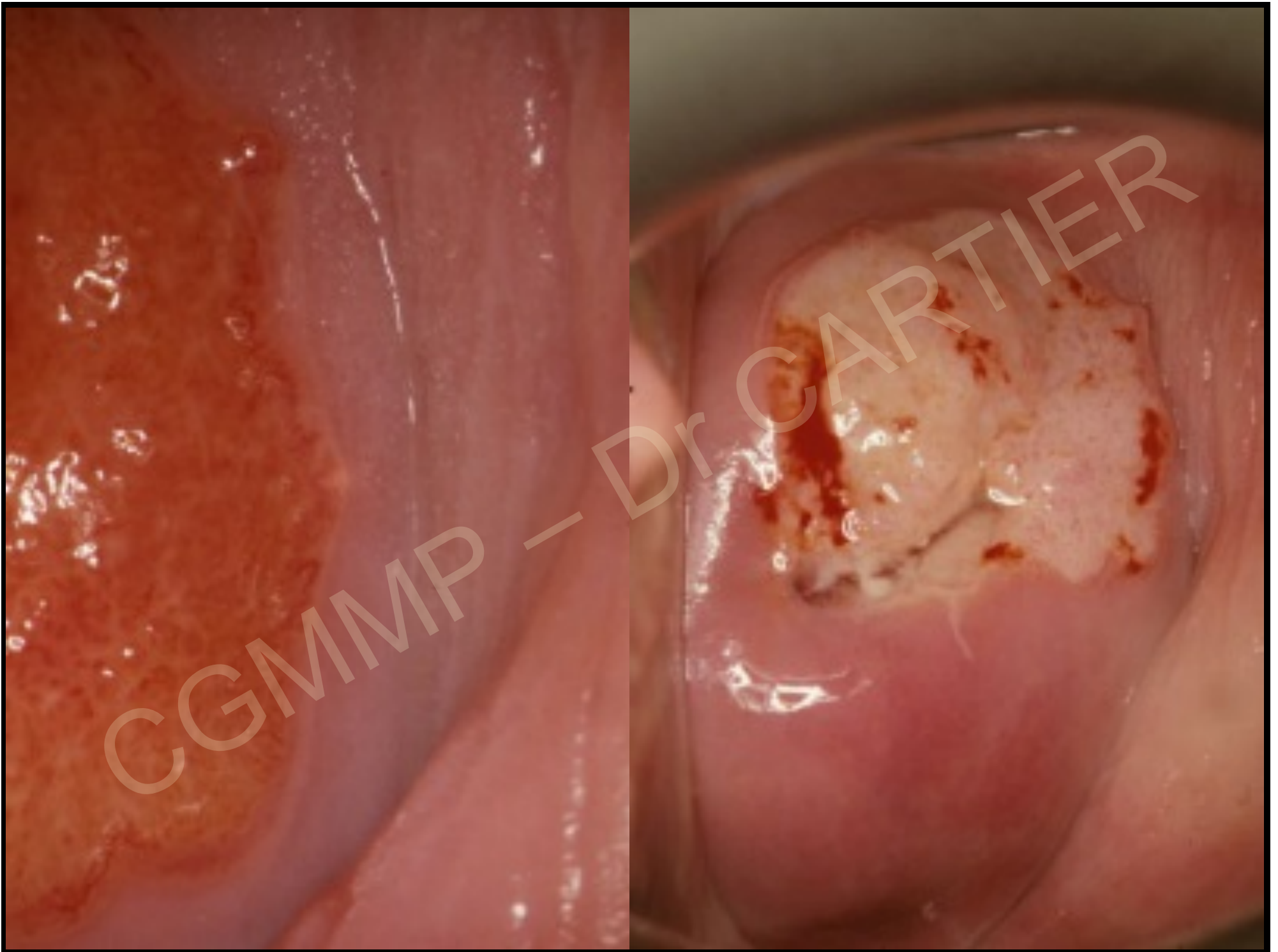
Mme Man...

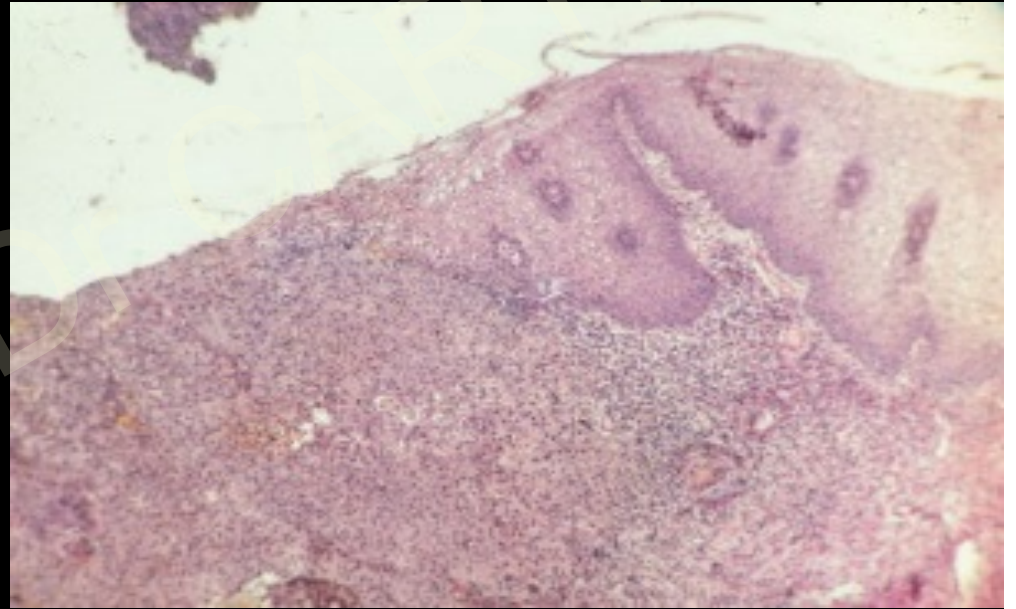
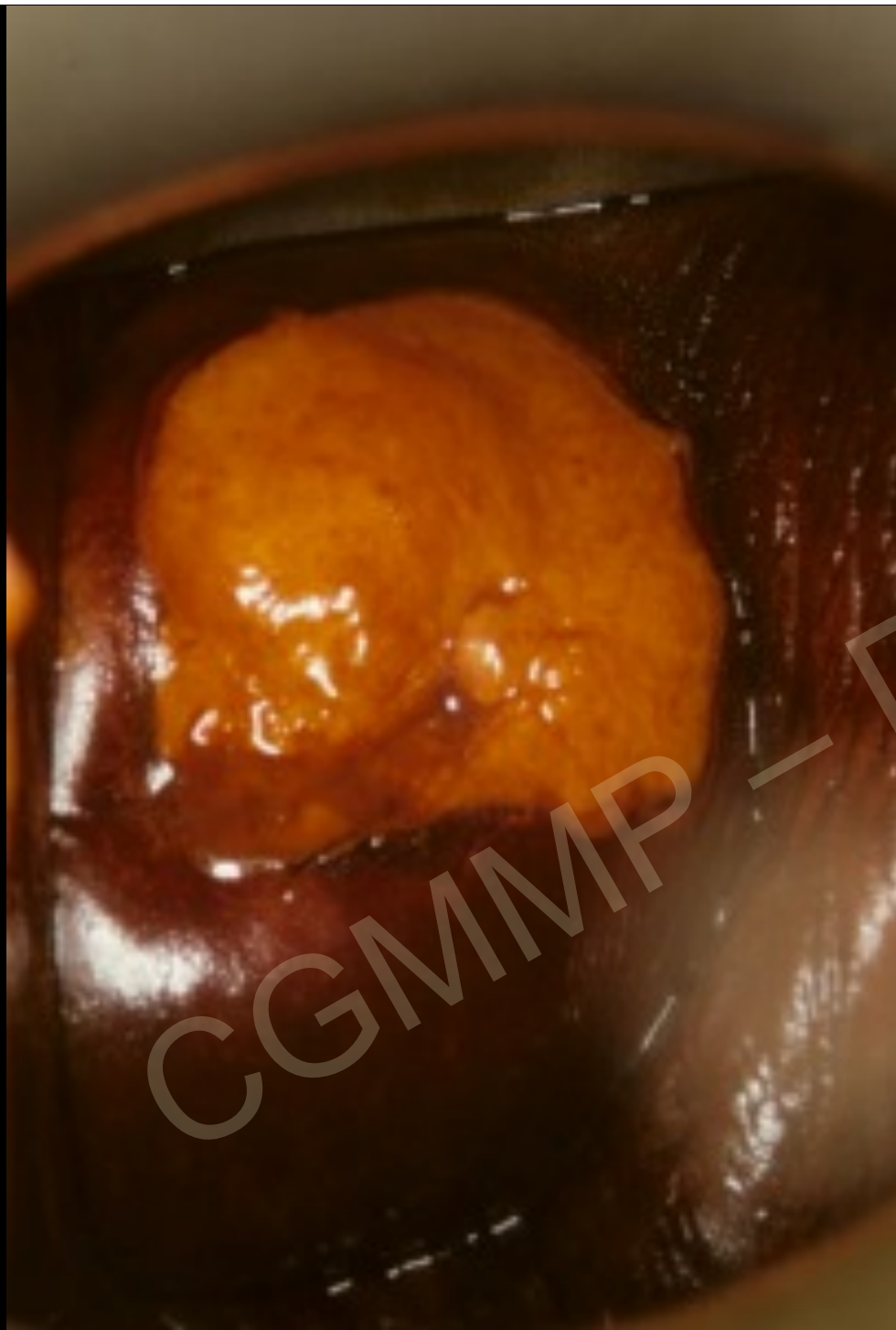55 ans

2 épisodes de
métrorragies
provoquées

Frottis HG/K





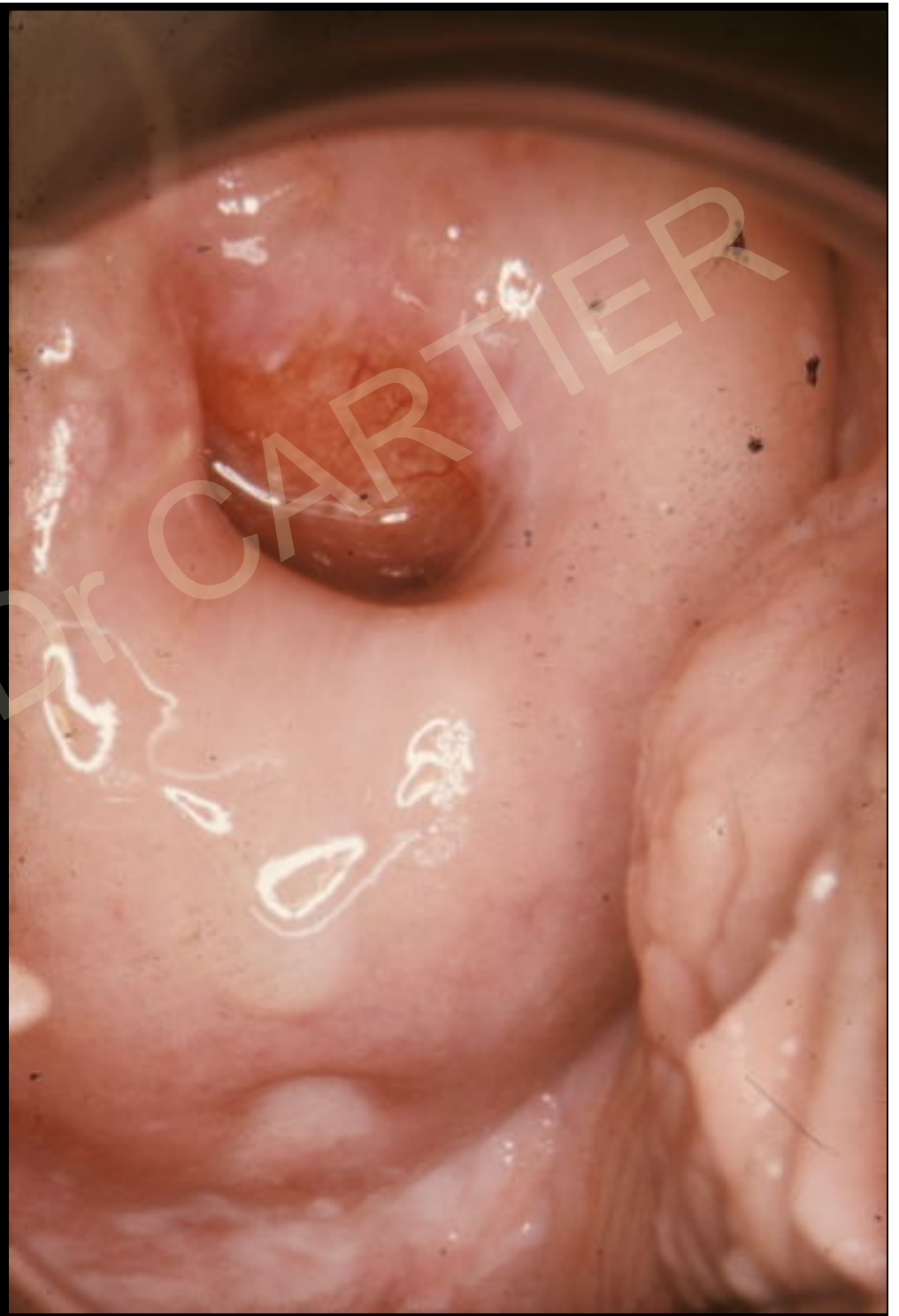

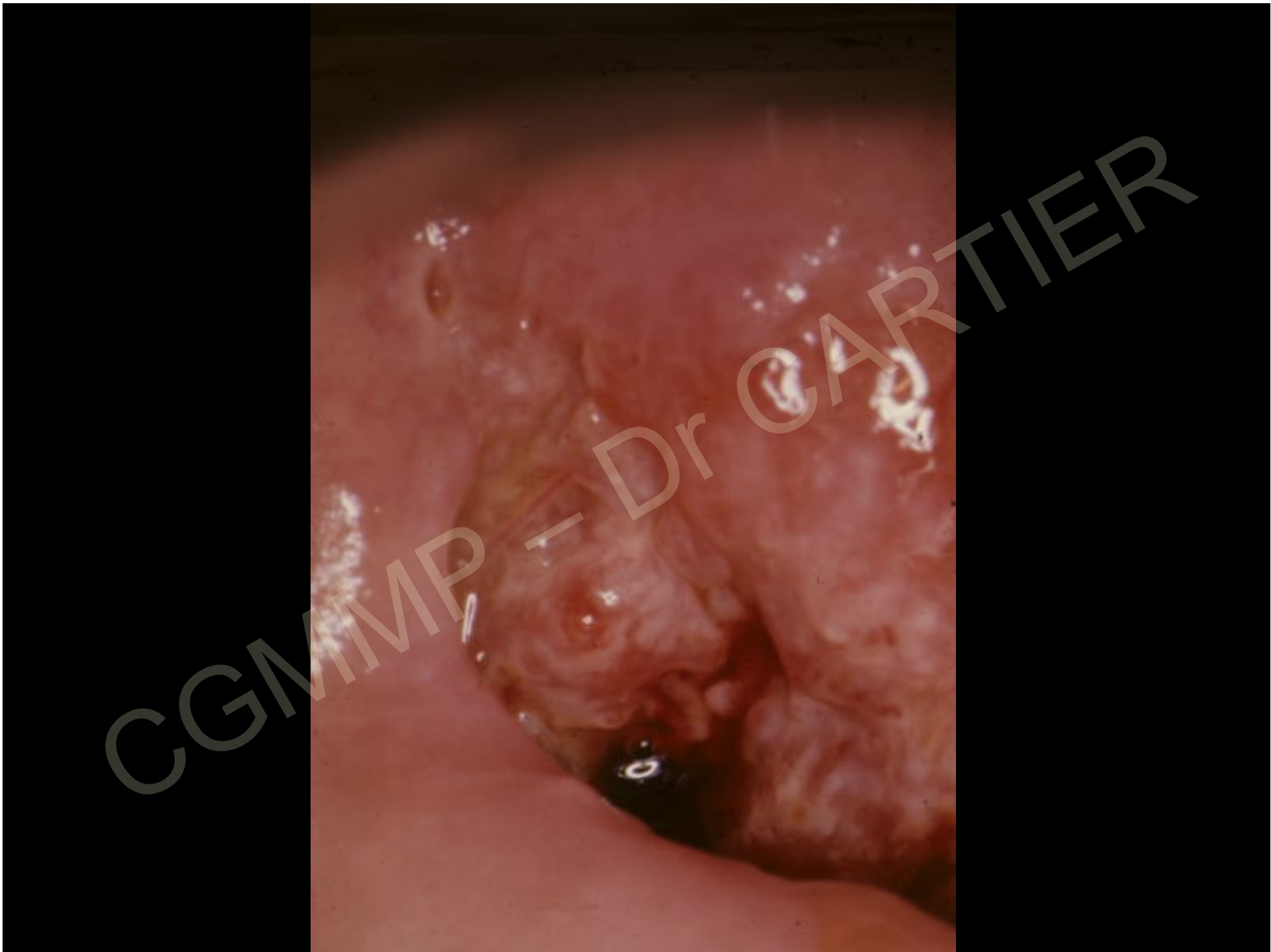Mme Mul...

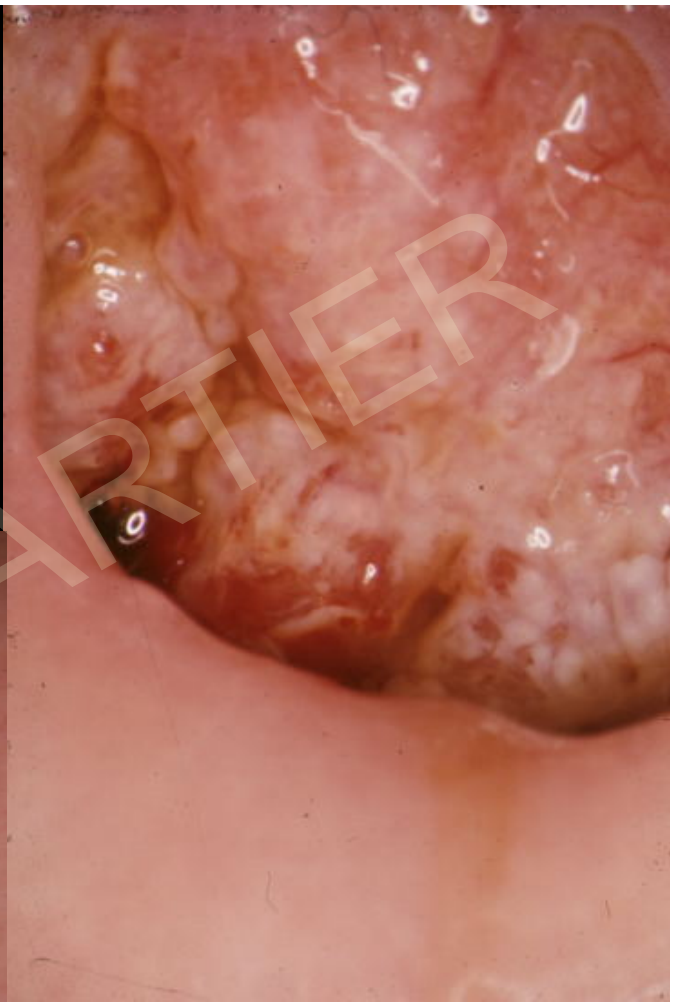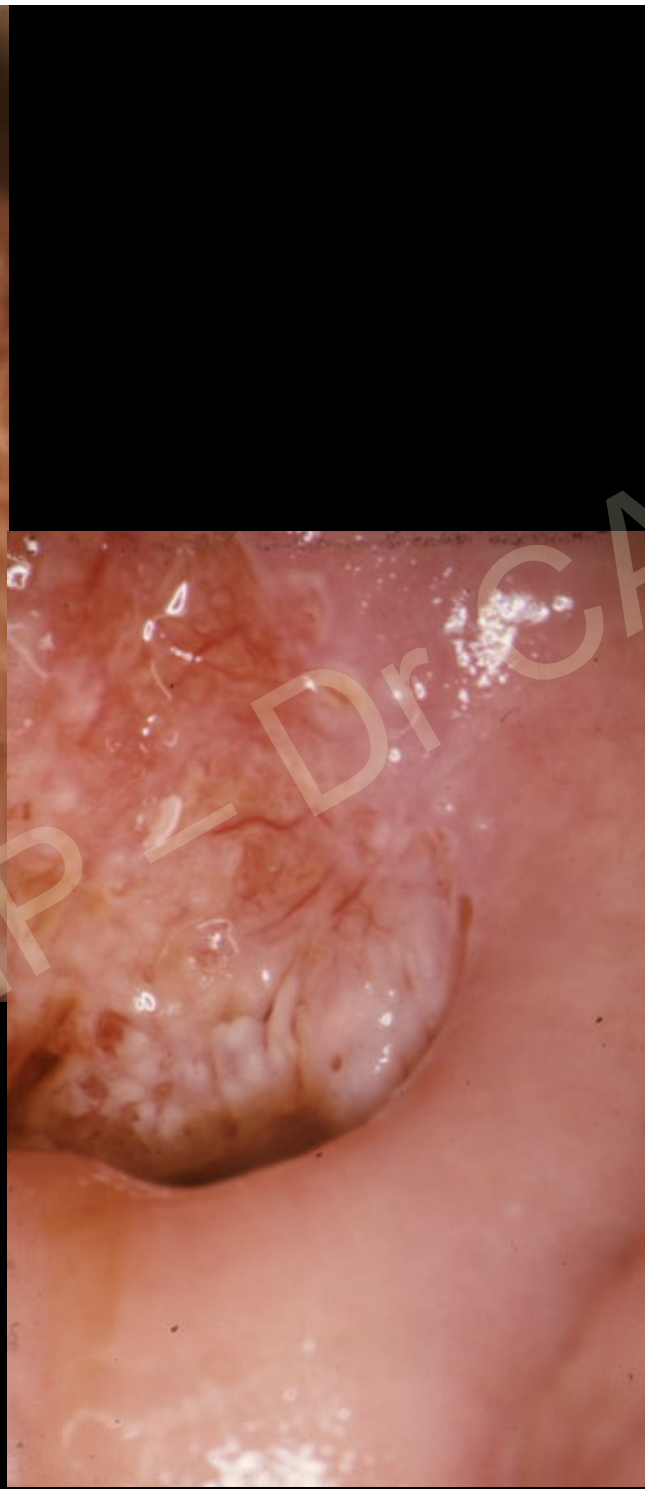
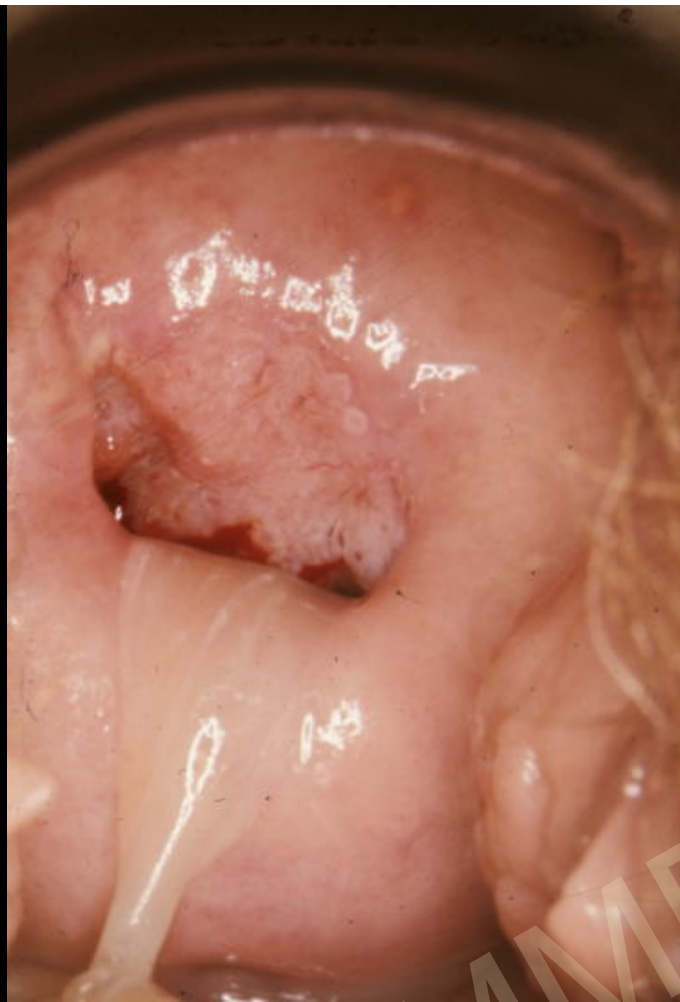45 ans

Aucun SF

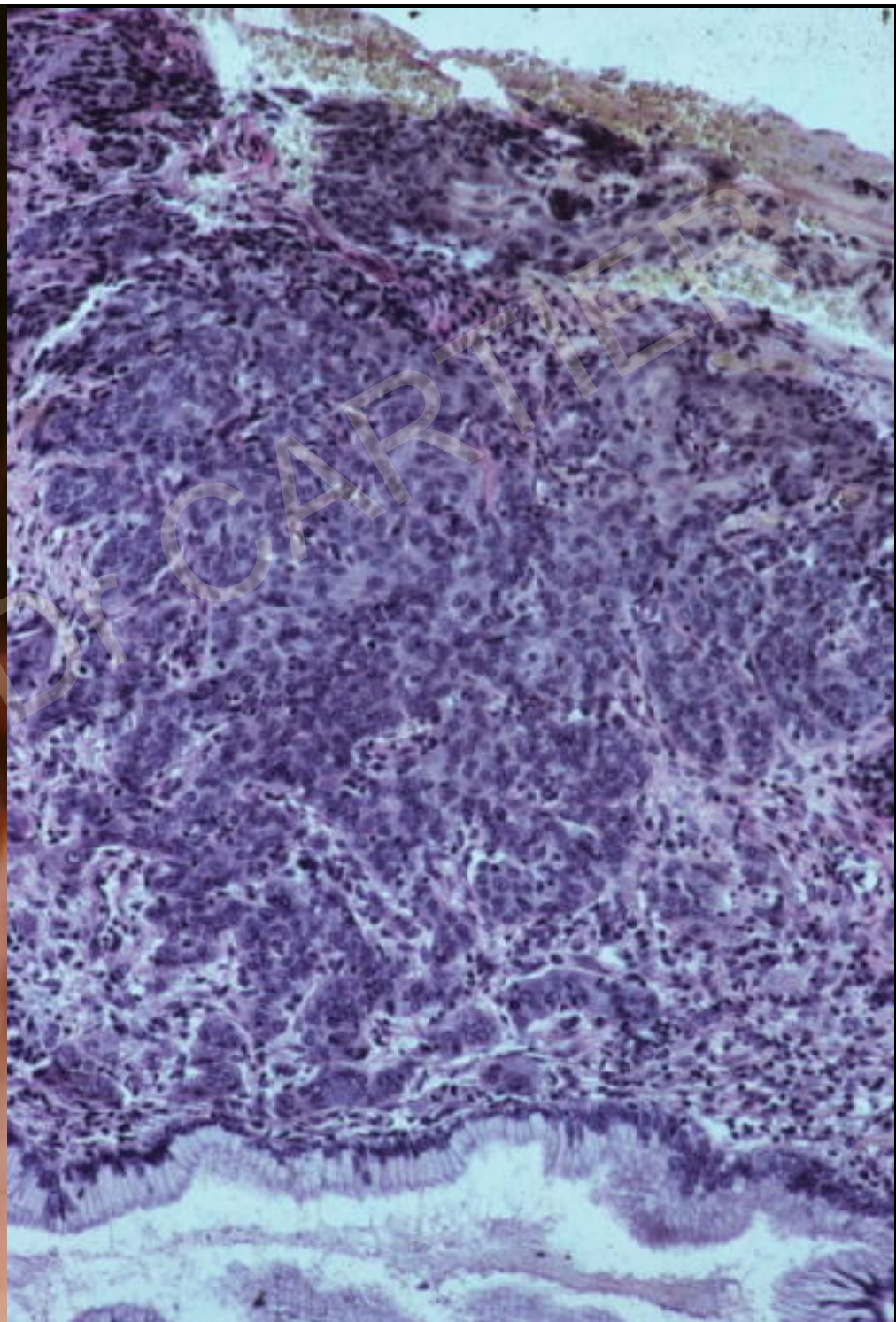
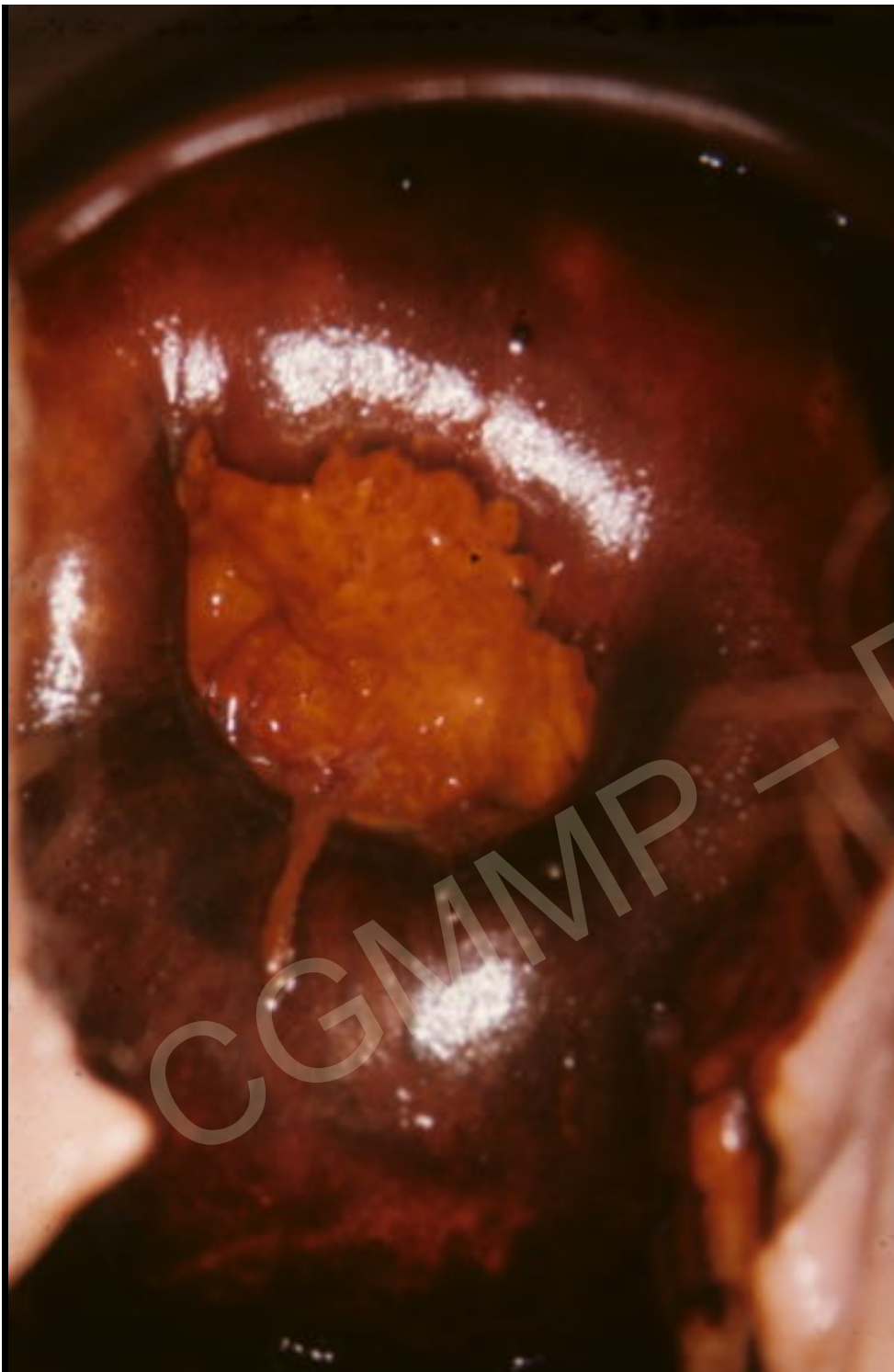Frottis HG







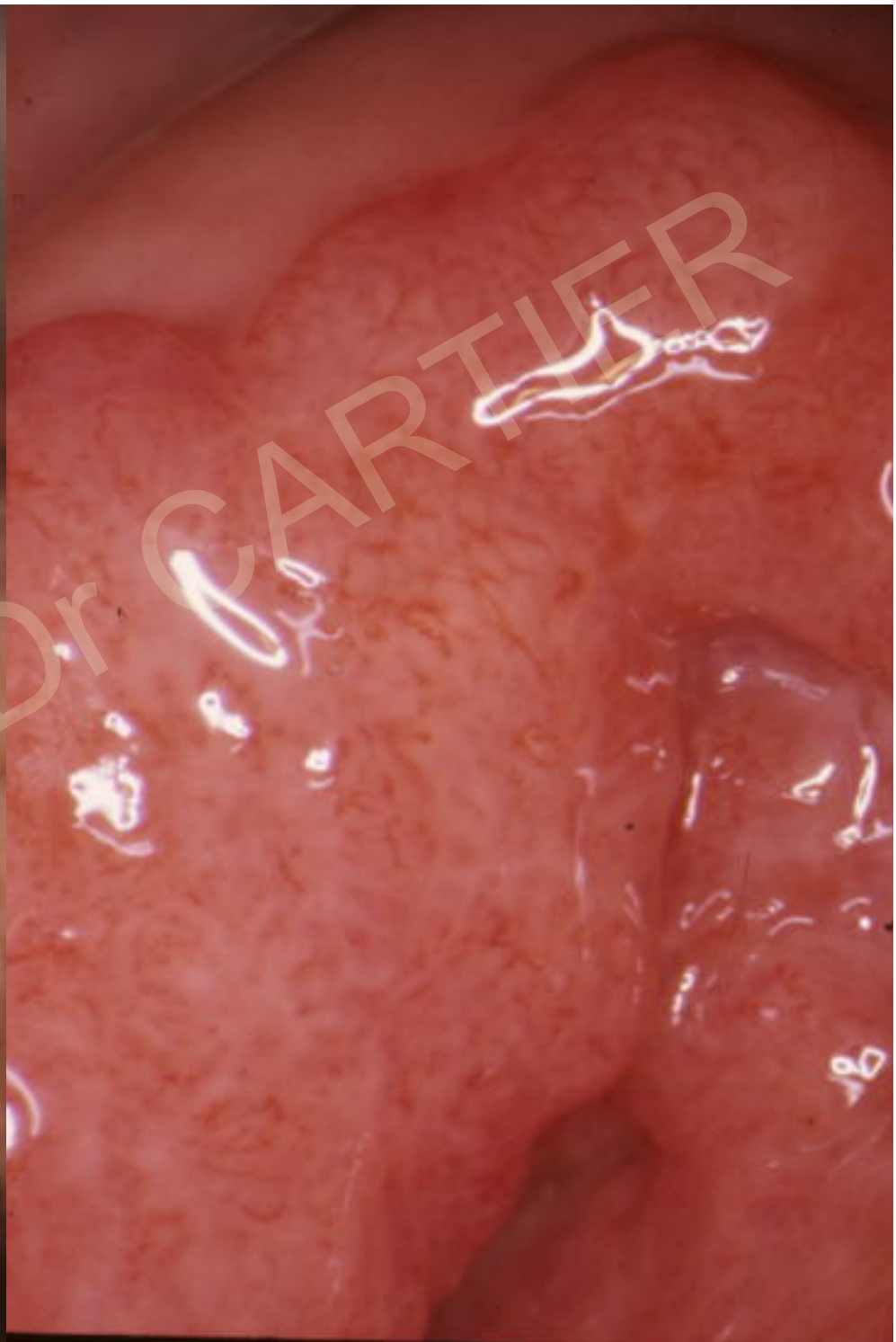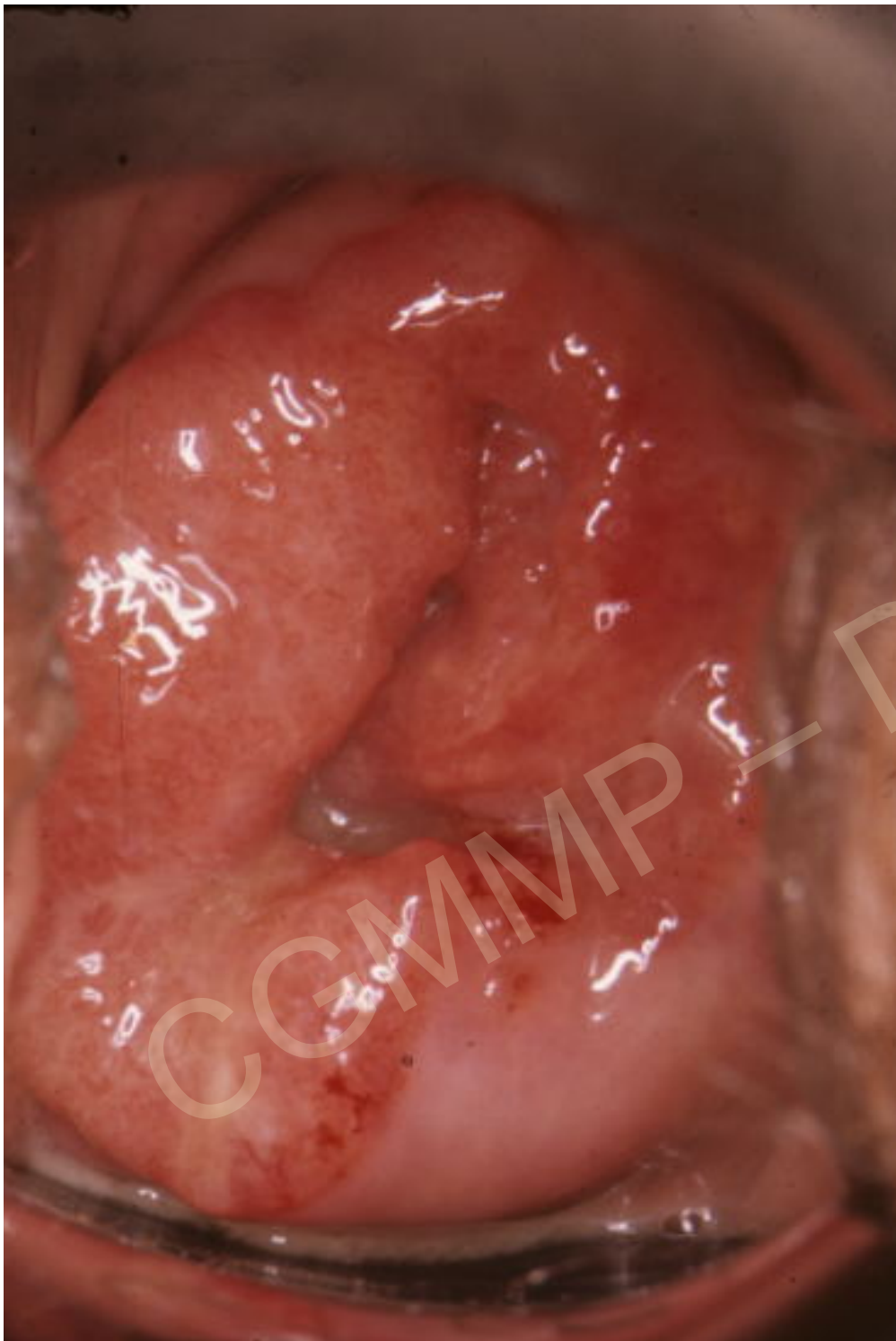CGMMP - Dr CARTIER



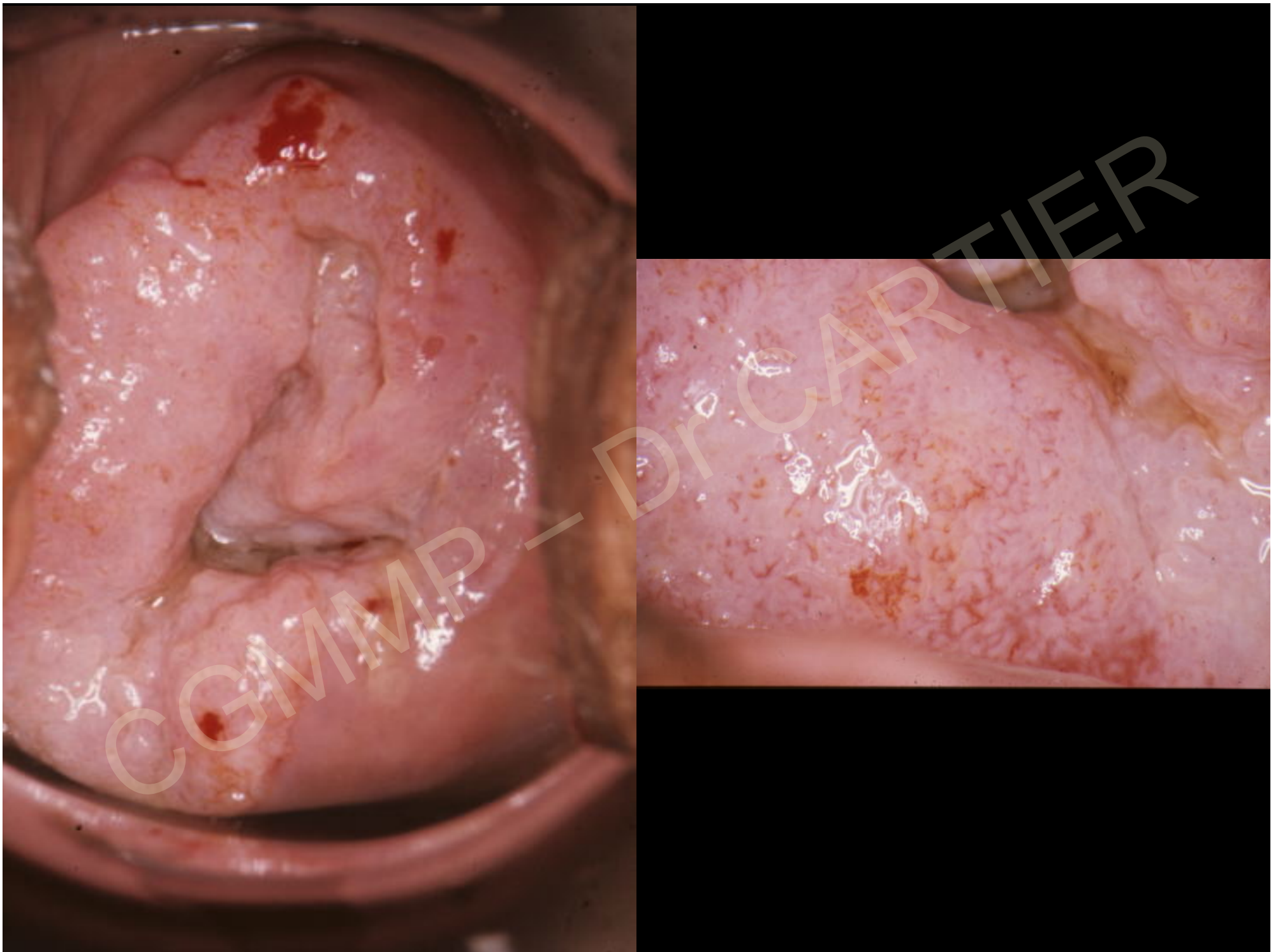
Cancers invasifs aspects colposcopiques

Formes ulcéro-végétantes

CGMMP — Dr CARTIER



CCMMP - Dr CARTIER



Cancers invasifs

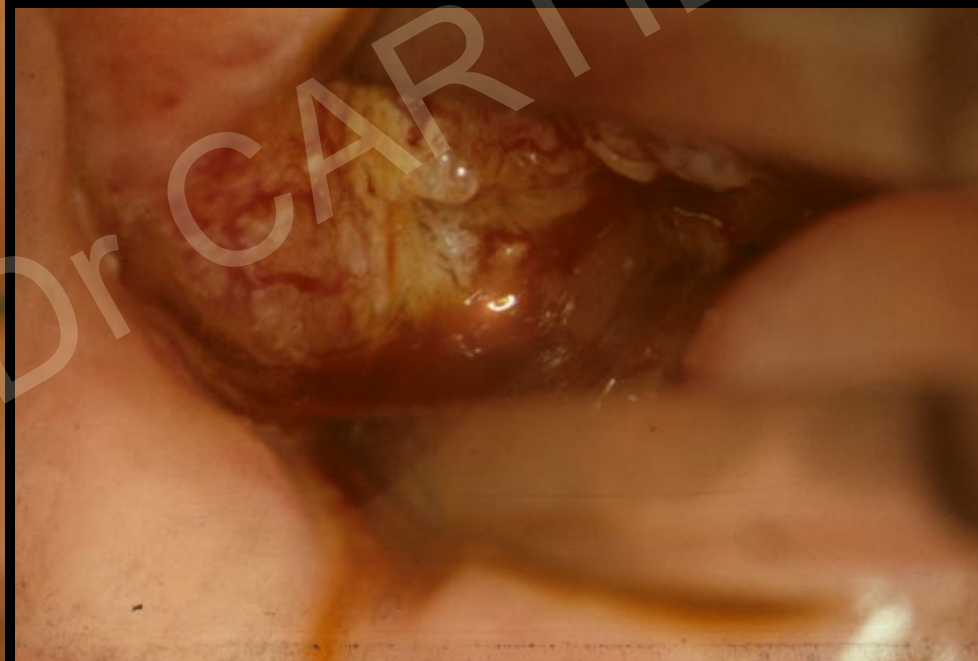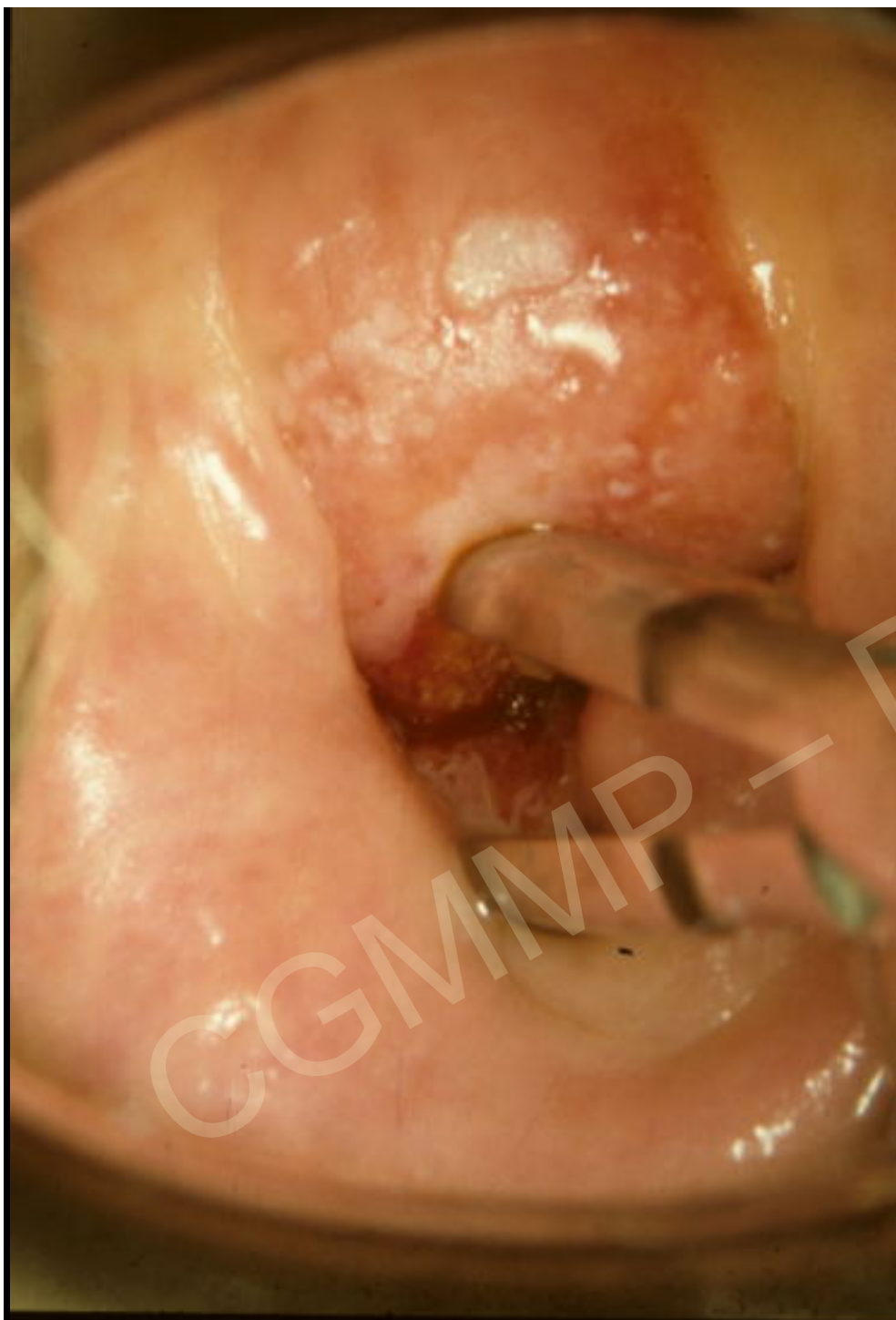aspects colposcopiques

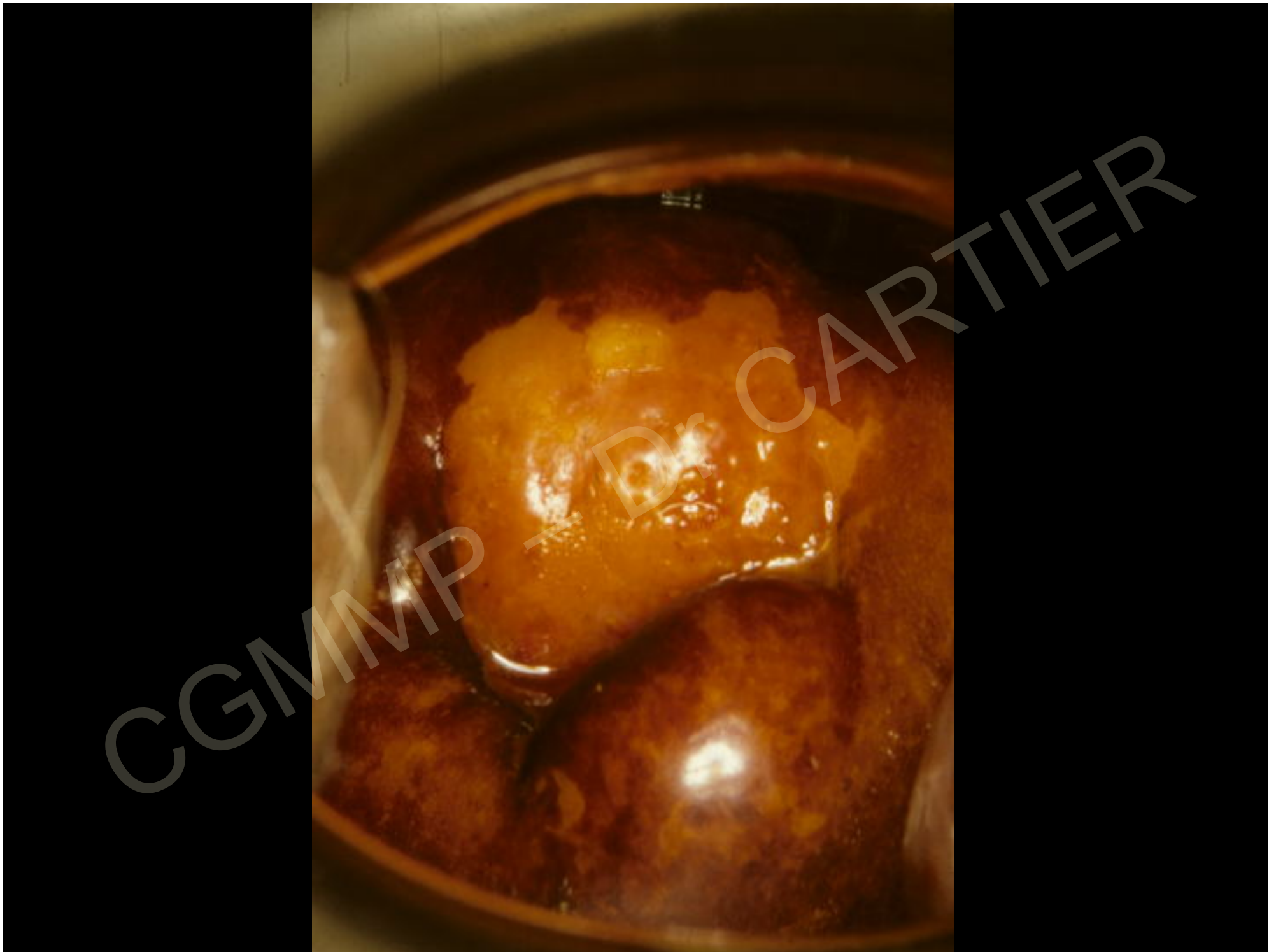Formes sclérosantes

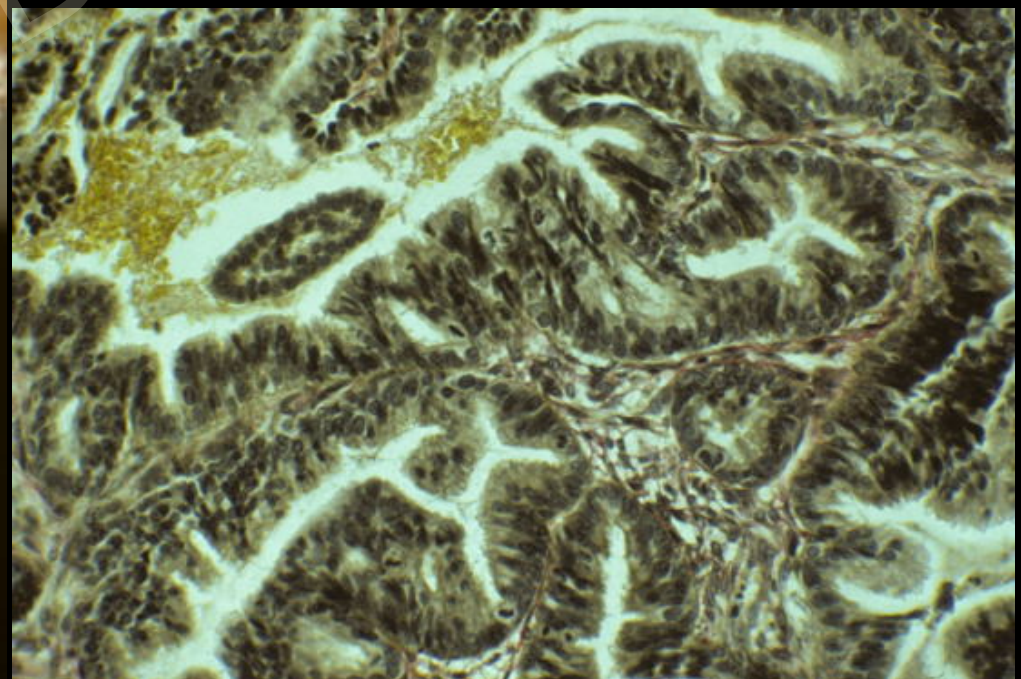
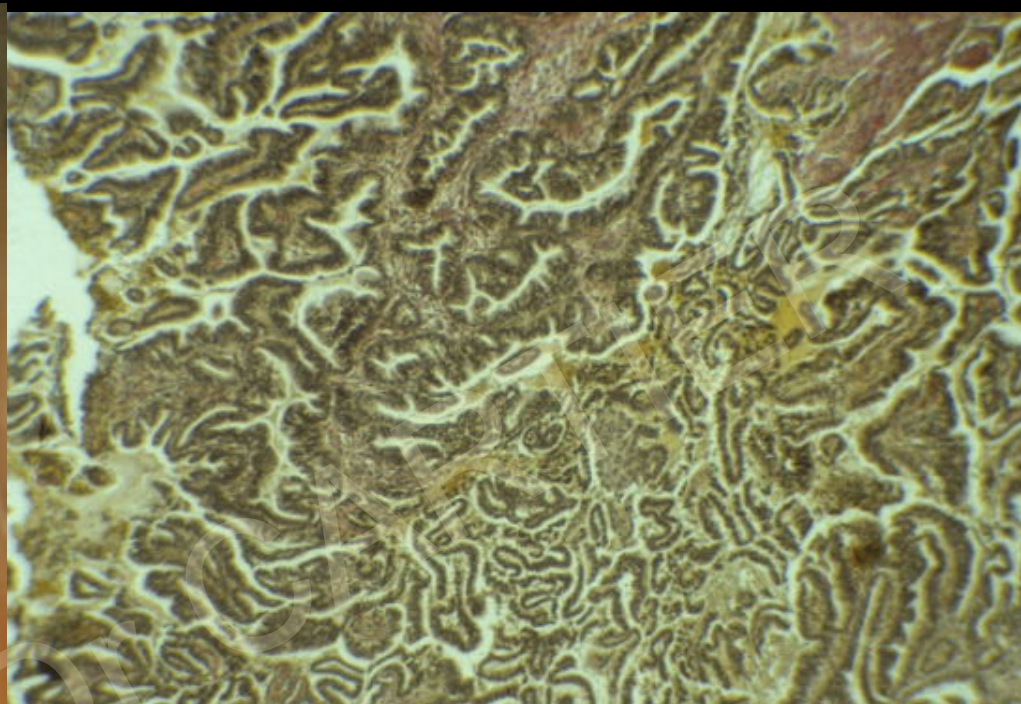
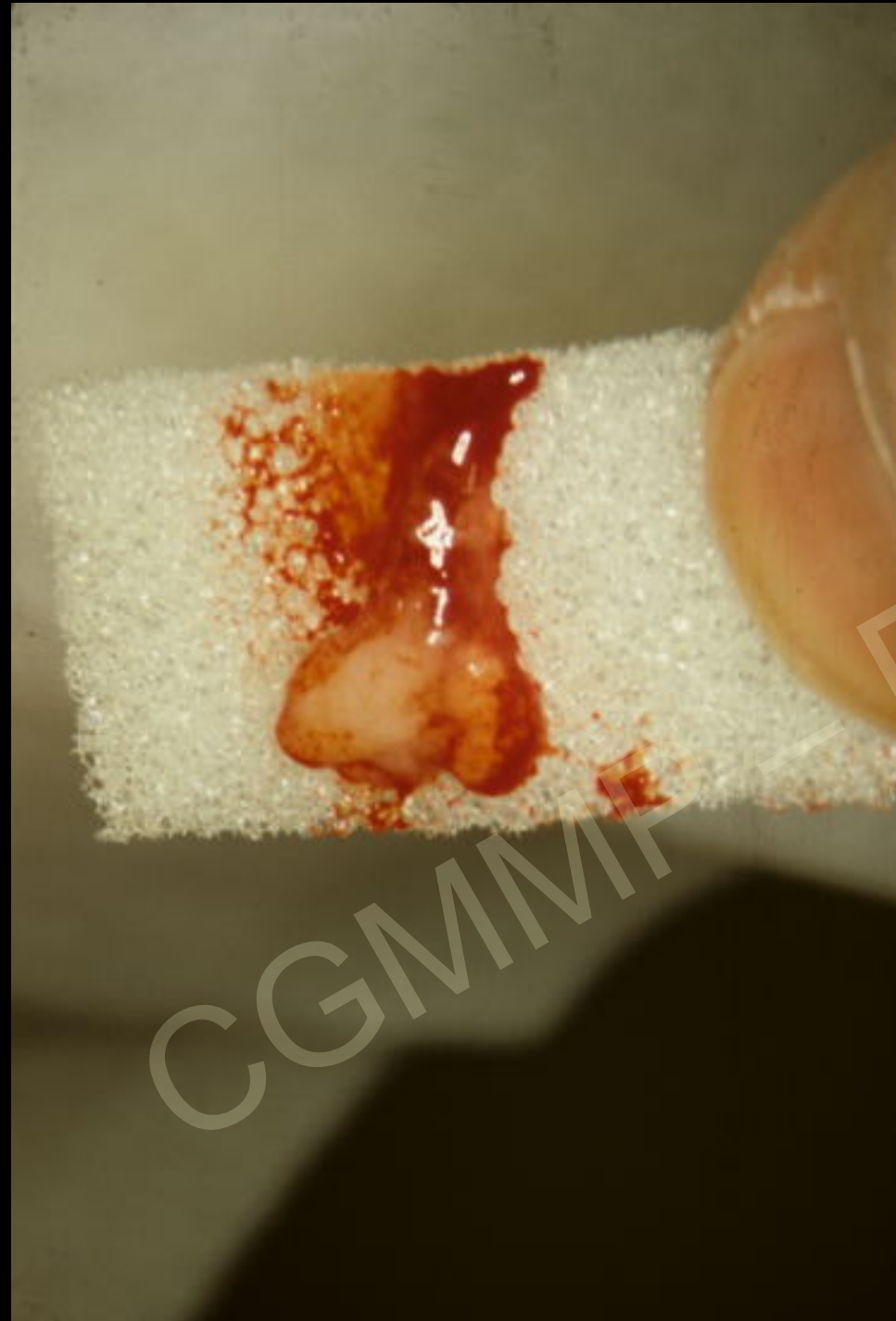Zone rétractée

CGMMP — DR. CARTIER

Mme Fun...Bre...
HST
Leucoplasie







CGMMV